Dementia paralytica. Tod durch Suffokation. État criblé. Cystöse Degeneration. Meningitis tuberculosa.

(Aus der Psychiatrischen Klinik zu Freiburg i. B.)

(Mit 2 Tafeln).

Inaugural-Dissertation

zur

Erlangung der Doktorwürde

in der

gesammten Medizin

verfasst und einer

Hohen medizinischen Fakultät

der

k. bayer. Ludwig-Maximilians-Universität zu München

vorgelegt von

Robert Neudörffer,

Assistenzarzt.

München 1898.

Kgl. Hof-Buchdruckerei Kastner & Lossen.

Dementia paralytica. Tod durch Suffokation. État criblé. Cystöse Degeneration. Meningitis tuberculosa.

(Aus der Psychiatrischen Klinik zu Freiburg i. B.)

(Mit 2 Tafeln).

Inaugural-Dissertation

zur

Erlangung der Doktorwürde

in der

gesammten Medizin

verfasst und einer

Hohen medizinischen Fakultät

der

k. bayer. Ludwig-Maximilians-Universität zu München

vorgelegt von

Robert Neudörffer,
Assistenzarzt.

ACAD.
MED. BAT.
BIBL.

München 1898.
Kgl. Hof-Buchdruckerei Kastner & Lossen.

Im Folgenden erlaube ich mir einen Fall von Dementia paralytica, der $3^1/_2$ Jahre hindurch an der Freiburger psychiatrischen Klinik beobachtet wurde und schliesslich auch hier zur Sektion gelangte, allgemeiner bekannt zu machen.

Derselbe bietet zum Teil schon durch seinen anatomischen Befund allein, noch mehr aber durch die eigenartigen Beziehungen des letzteren zu den im Endstadium der Krankheit beobachtenten klinischen Erscheinungen so viel Bemerkenswertes, dass mir seine Veröffentlichung wohl gerechtfertigt erscheint.

Die Anregung zu der Publikation verdanke ich meinem hochverehrten Chef, Herrn Prt. Dr. Emminghaus, dem ich hierfür sowohl, wie für die gütige Ueberlassung des Materials und die wiederholt bei der Ausarbeitung gewährte Unterstützung zu grossem Danke verpflichtet bin.

Gustav E., verheirateter, katholischer Metzger, geboren am 5. Mai 1851 in Singen, stammt aus einer Familie, in der Nerven- und Geisteskrankheiten bisher nicht vorgekommen sind und hat selbst 6 gesunde Kinder.

Körperlich wie geistig gut veranlagt,, hat er nach der bezirksärztlichen Anamnese, abgesehen von den gewöhnlichen Kinderkrankeiten und einer früher häufig recidivirenden Angina nie eine ernstliche Erkrankung durchgemacht. Pat. selbst hat jedoch gelegentlich einer klinischen Vorstellung ausgesagt, er habe einmal „ein kleines Schankerle“ gehabt, dasselbe sei „aber bald mit grauer Salbe wegewischt worden“.

Der ursprüngliche Charakter des Kranken wird als hastig, unbeständig und eigensinnig, seine Lebensweise als eine dem Berufe entsprechend bewegte, doch keineswegs unmässige geschildert.

Die ersten psychischen Veränderungen wurden im Sommer 1891 bemerkt, als Pat. bei gleichzeitig bestehenden Kopfschmerzen zuerst bei Nacht, infolge aufregender und beängstigender Träume, bald aber auch bei Tage grosse Unruhe zeigte.

Eine auffallende Vielgeschäftigkeit und ein grosser Uebereifer in allen kommerziellen Angelegenheiten bei geschwächter Arbeitskraft hatten zur Folge, dass E. unsinnige Kontrakte einging, wodurch er in kurzer Zeit sein früher beträchtliches Vermögen durchbrachte. Bald trat auch deutlicher Grössenwahn hervor; daneben wurden Zerstreutheit, Vergesslichkeit und rascher Stimmungswechsel konstatiert.

Bei der am 19. September 1891 erfolgten Aufnahme in die hiesige Klinik befand sich der Kranke bereits in einem ausgesprochen „maniakalisch-grössenwahnsinnigen" Stadium der Paralyse, das mit Intensitätsschwankungen über 3 Jahre andauerte und, ganz abgesehen von dem ins Ungeheuerliche und Abgeschmackte gehenden Grössenwahn, an der Urteils- und Gedächtnisschwäche, den vielfachen Erinnerungstäuschungen und -defekten, den raschen Zerfall der intellektuellen Fähigkeiten deutlich erkennen liess.

Es bietet kein Interresse, die Erscheinungen dieser lange dauernden Krankheits-Phase im einzelnen genauer zu erwähnen, da dieselben völlig den Symptomen des zur Genüge beschriebenen maniakalischen Stadiums der sogenannten klassischen Paralyse entsprechen. Auch in somatischer Beziehung (Verhalten der Pupillen, der Patellarsehnenreflexe u. s. w.) konnten im allgemeinen keine von den gewöhnlichen Erscheinungen abweichenden Verhältnisse konstatiert werden. Nur über die Sprache ist zu bemerken, dass sie während der ganzen Zeit auffallend wenig gestört war, wenn auch mitunter bei dem Versuche, besonders schwierige Worte nachzusprechen, deutliches Silbenstolpern sich zeigte.

Zu erwähnen ist noch, dass Insuffizienz der Sphinc-

teren erst sehr spät (Mitte Juli 1893) und auch dann nur verhältnismässig selten sich einstellte, während Schmieren mit Urin nur 3mal, mit Kot nur ein einziges Mal (am 9. Februar 1895) beobachtet wurde.

Nur einmal (am 17. Juli 1894) wurde ein apoplektiformer Anfall von etwa 3stündiger Dauer beobachtet, der eine den folgenden Tag überdauernde Sprachstörung, nur kurze Zeit bestehende Paresen in den oberen Extremitäten und eine vorübergehende Verstärkung der schon vorher konstatierten klonischen Bewegungen der Kaumuskulatur zur Folge hatte, anhaltende Veränderungen aber nicht nach sich zog.

Phantasmen waren nicht zahlreich. Neben vereinzelten Gehörstäuschungen traten längere Zeit mit einer gewissen Beharrlichkeit Hallucinationen des Geruchssinnes auf: E. behauptete vielfach in Speisen und Getränken Schwefel und Kot zu riechen.

Eine völlige Aenderung erfuhr das Krankheitsbild im Januar 1895: Pat. verlangte am 19. dieses Monats wegen allgemeiner Schwäche („Ich fühle mein Ableben herannahen") zu Bette. Von der Zeit an lag er fast den ganzen Tag im Schlafe oder im Halbschlafe und zeigte sich auch in wachem Zustande mehr und mehr teilnahmlos gegen die Vorgänge seiner Umgebung. Bei Versuchen, ihn aufstehen zu lassen, zog er sich in die äusserste Ecke, möglichst entfernt von Fenstern und Thüren zurück, kauerte sich dort zusammen, fröstelte und war hochgradig erbost, wenn man das Zimmer lüftete. Die früher mit grosser Lebhaftigkeit produzierten Grössenwahnideen äusserte er nunmehr fast automatisch, indem er sie ohne allen Affekt vor sich hinmurmelte, während er mit geschlossenen Augen im Bette lag oder auf einem Stuhle sass. Gleichzeitig kamen aber auch Vorstellungen sehr depressiver Art zu Tage, die anfangs analog dem früheren Grössenwahn ebenfalls ins Groteske gingen: „Ich bin tief unglücklich, weil ich 100,000 Millionen Stunden von meiner Heimat entfernt bin" u. a.

Bald verschwanden auch die ungeheuerlichen Gedanken und E. versank mehr und mehr in einen soporösen Zustand, aus dem er sich nur ungern erwecken

liess, obgleich es nicht schwer hielt, ihn durch energisches Anreden aufzurütteln. Zu Zeiten, in denen er bei klarerem Bewusstsein war, zeigte er sich äusserst traurig und niedergeschlagen, daneben aber auch mürrisch und unleidlich und konnte auf keine Weise mehr erheitert werden. Von den unermesslichen Reichtümern, in denen er früher geschwelgt, von den übermenschlichen Leistungen, mit denen er noch vor wenigen Wochen renommiert hatte, wollte er gar nichts mehr wissen; wurde er daran erinnert, so konnte er erwidern: „Ja es wäre gut, wenn ich mein Geld noch hätte. Das ist alles vorbei. Ich habe gar nichts mehr. Ich bin tief unglücklich, weil ich hier sein muss. Wie komme ich jetzt wieder hier heraus?“

Wenige Tage nachdem die genannte Alteration des psychischen Zustandes begonnen hatte, war auch in somatischer Beziehung eine Veränderung zu konstatieren: linksseitige Ptosis und Herabhängen des Mundwinkels in derselben Gesichtshälfte. Keine Aenderung zeigte sich dagegen in dem Verhalten der Pupillen, der Sehnenreflexe, des Ganges, der Sprache. Temperatur, Puls, Atmung blieben normal. Alle vegetativen Punktionen waren nach wie vor in Ordnung. Die Nahrungsaufnahme war schon seit längerer Zeit nicht ganz vollständig; der Appetit liess aber jetzt noch mehr nach, so dass der Kranke fortwährend zum Essen gedrängt werden musste. Das Körpergewicht blieb mit geringen Schwankungen auf seinem früheren Standpunkte stehen.

Klagen über körperliches Uebelbefinden wurden nie geäussert; insbesondere hörte man nichts von Kopfschmerzen, Schwindel und dergl. mehr, während andererseits eine gewisse körperliche Schwäche und ein subjektives Frostgefühl dem Kranken ohne weiteres anzumerken war.

Am 15. März 1895 ging E. während des Abendessens durch Erstickung zu Grunde. Er hatte einen aus Brei und Brod bestehenden Speisepfropf aspiriert und war sofort bewusstlos zur Seite gesunken. Die angestrengten Inspirationsbewegungen und die geringgradigen, den ganzen Körper durchziehenden Konvulsionen veranlassten den Wärter, einen paralytischen

Anfall anzunehmen. Der mit dieser Meldung sofort herbeigerufene Abteilungsarzt fand den Kranken in den letzten Zügen. Alle Versuche, durch Ausräumung der mit Speisen angefüllten Mund- und Rachenhöhle, durch künstliche Respirationsbewegungen, durch Injektionen von Campheräther das Leben zu erhalten, kamen zu spät und mussten deshalb erfolglos bleiben,

Obduktion (Prof. v. Kahlden) am 16. März 1895, 15 Stunden post mortem. Protokoll: Mittelgrosse, männliche Leiche in gutem Ernährungszustande (hierzu ist zu bemerken, dass E.'s Körpergewicht in der hiesigen Klinik von 82,5 kg. auf 59,0 kg. gesunken war, dass Pat. aber trotzdem am Ende seines Lebens auf einen Unbefangenen den Eindruck eines ziemlich gut ernährten Mannes machte).

Bei Eröffnung des Thorax zeigt es sich, dass die linke Lunge frei, die rechte vorn ganz verwachsen ist.

Herz: Auf dem rechten Ventrikel befindet sich ein 2 Markstückgrosser Sehnenfleck. Der linke Ventrikel ist an der Kante und hinteren Fläche durch strangartige Adhäsionen mit dem Herzbeutel verwachsen. Herz ist in Längen- und Breitendurchmesser vergrössert. Aus beiden Ventrikeln entleert sich dunkelflüssiges Blut; beide sind mässig erweitert. Die Muskulatur des linken Ventrikels ist auf dem Durchschnitt bis zu 20 mm breit, graugelblich und nicht besonders brüchig. Die Intima der Aorta zeigt spärliche Flecken. Intima der Coronararterien enthält einige Plättchen. Die Mitralklappe zeigt am Schliessungsrande Verdickungen; das hintere Klappensegel ist in der Mitte deutlich verkürzt. Tricuspidalis ohne Veränderungen.

Lungen: Die linke Lunge ist emphysematös. Bronchialschleimhaut ist stark gerötet und mit reichlichem, rötlich gefärbtem, stark schaumigem Schleim gefüllt. Auf dem Durchschnitte ist der Unterlappen überall lufthaltig und wie der Oberlappen hyperämisch. Heerderkrankungen sind nicht nachweisbar, auch in den Bronchien nicht.

Etwa 3 cm unter der Spitze befindet sich ein schwieliger Knoten.

Die rechte Lunge zeigt ebenfalls an der Spitze

in einem etwas schwieligen Knoten 3 kleine, zerfallene Verkäsungen, von denen eine linsengross, 2 erbsengross sind.

Nieren: Die linke Kapsel ist nicht überall ohne Substanzverlust abziehbar. Die Oberfläche zeigt feine Unebenheiten. Konsistenz des Organs ist vermehrt. Rinde ist verschmälert, graurot, ebenso die Marksubstanz.

Die rechte Niere zeigt dieselben Veränderungen.

Leber: Auf dem Durchschnitte dunkelgraurot. Aus den grösseren Venen fliesst reichlich dunkles, flüssiges Blut.

Gehirn: Nach Eröffnung der Dura mater zeigt die Pia links an Gefässen mehr im vorderen Teil der Hemisphäre viele gelbliche Infiltrate, die zum Teil punktförmig sind. Rechts sind die Infiltrate spärlicher. Ausserdem enthält der Subarachnoidealraum eine reichliche Mengé sulziger Flüssigkeit.

Aehnliche Infiltrate sind namentlich am Eingang in beide Fossae Sylvii und an der unteren Fläche der beiden Stirnlappen. Zwischen diese gelben Infiltrate sind deutlich einzelne miliare Tuberkel eingesprengt.

Auf dem Durchschnitte ist die Substanz feucht, die Rinde gesättigt grau, vielleicht etwas verschmälert. Auf einem Frontalschnitte durch die Centralwindungen zeigt es sich, dass beide Seitenventrikel ziemlich stark erweitert sind; im Dache des linken Seitenventrikels ist eine erbengrosse Blase sichtbar, die mit heller Flüssigkeit gefüllt ist und frei in das Lumen vorspringt. Auf dem nächstfolgenden, occipitalwärts angelegten Frontalschnitte sind noch 2 weitere ebensolche Blasen im Dache des flinken Seitenventrikels sichtbar. Am unteren Rande des Linsenkerns befindet sich wiederum eine erbsengrosse Blase, welche vom unteren Rande des äusseren Drittel des Nucl. lentiformis noch etwa 1 mm substituiert und sich von da aus in die weisse Substanz erstreckt.

Auf einem Schnitte 3 cm hinter den Centralwindungen zeigen sich die Hinterhörner erweitert, in ihnen sind die Gefässe ebenfalls erweitert.

Der Boden des IV. Ventrikels ist frei von Herderkrankungen. Das Ependym dagegen zeigt eine ganz

feine und deutlich ausgesprochene Granulierung. Die Farbe derselben ist grau, etwas durchscheinend.

Kehlkopf: ist vollständig ausgefüllt mit Speiseresten, so dass der Luftzutritt gänzlich gehindert ist.

Leichen-Diagnose: Erstickung, doppelseitige Lungentuberkulose: tuberkulöse Meningitis; Cysticerken des Gehirns.

Gerade die letzterwähnte Diagnose, der Cysticerken, liess sofort einigen Zweifel bestehen, der besonders durch den Umstand angeregt wurde, dass aus der am unteren Rande des Linsenkerns gelegenen Blase, die zufällig durch den Frontalschnitt eröffnet worden war, wohl ein kleines, etwas verästeltes Gefäss hervorragte, während von einem Embryo oder von Haken in dem Hohlraum nichts zu finden war. Trotzdem wurde schliesslich im Hinblick auf die 3 anderen erbsengrossen Blasen, welche im Corpus callosum sitzend mit dem grössten Teile ihres Umfangs frei in den linken Seitenventrikel ragten und so weit mehr als Cysticerken imponierten, an der genannten Diagnose festgehalten. Allerdings gehört der Balken nicht zu den beliebtesten Ansiedlungsorten der Cysticerken (unter den 88 Küchenmeister'schen Fällen wurden sie dort nur 2 mal gefunden); aber das freie Hereinragen aus der Ventrikelwandung in den Ventrikel ist ein sehr gewöhnliches Verhalten der Cysticerken, das diese Annahme wohl rechtfertigen konnte. Ausserdem war unser Pat. als Metzger in höherem Maasse, als die Süddeutschen im Durchschnitt es sind, zu Bandwurm und damit zur Infektion mit Bandwurmeiern prädisponiert. Eröffnet wurde deshalb keine der Blasen, weil die wenigen, die mit Sicherheit vorhanden waren, mit dem Gehirn

zur mikroskopischen Untersuchung conserviert werden sollten.

Wir werden unten sehen, dass die mikroskopische Untersuchung ein ganz anderes Resultat zu Tage förderte.

Aus der Technik ist nur kurz zu erwähnen, dass das durch Frontalschnitte in Stücke von etwa 3 cm Wanddicke zerlegte Gehirn langsam und sorgfältig in Müller'scher Flüssigkeit gehärtet, die einzelnen zu mikroskopischen Zwecken zu verwendenden Teile in Alkohol nachbehandelt und in Celloidin eingebettet wurden. Auf dem Jung'schen Schlittenmikrotom wurden Schnitte von 10—20, durchschnittlich 15 μ angefertigt und diese teils mit Hämatoxylin-Eosin, teils mit Boraxcarmin gefärbt, zum grössten Teil aber nach der Pal'schen Methode behandelt und mit Boraxcarmin gegengefärbt.

Zur Untersuchung gelangten Stücke aus den verschiedensten Partien der Grosshirnrinde mit angrenzendem Marklager, dann besonders ein Stück aus dem Orbitalteile des Stirnlappens, an dessen Piaüberzug makroskopisch miliare Tuberkel zu sehen waren. Medulla oblongata, Pons, Kleinhirn.

Ein grösseres Präparat wurde aus dem Teile der linken Hemisphäre gewonnen, in welchem bei der Zerlegung des Gehirns die erbsengrosse Blase am unteren Rande des Nucleus lentiformis und die vom Dache in das Lumen des Seitenventrikels vorspringende Blase gefunden wurde. Dasselbe beginnt 5 mm occipitalwärts von der vorderen Commissur, da wo sie in der vorderen Wand des 3. Ventrikels sichtbar ist, und wurde in einer ziemlich vollständigen Serie in frontaler Richtung geschnitten. Es umfasst die beiden genannten Blasen, die linken Grosshirnganglien in dieser Region, die vordere Commissur bis zur Medianlinie, den linken Seitenventrikel und das Corpus callosum, so weit es das Dach dieses Ventrikels bildet.

Aus dem in occipitaler Richtung nächstfolgenden Stück des Grosshirns, an welchem die beiden anderen, in den linken Seitenventrikel hineinragenden Blasen ge-

funden worden waren, wurden Schnitte durch die ganze linke Grosshirnhemisphäre (in der Frontalebene) gemacht. Dieselben mussten zwar 50—60 μ dick angefertigt werden, sind aber als Uebersichtspräparate sehr gut zu gebrauchen und gaben auch in mancher Beziehung guten Aufschluss.

Die mikroskopische Untersuchung der Grosshirnrinde nebst anstossendem Marklager, sowie der Medulla oblongata, erbrachte eine Reihe von Ergebnissen, wie wir sie in Anbetracht der ausgeprägten Dementia paralytica erwarten mussten. Ich will dieselben der Vollständigkeit halber kurz erwähnen, obgleich es nicht im Rahmen dieser Arbeit liegt, auf die pathologische Anatomie der progressiven Paralyse näher einzugehen.

Die Ganglienzellen sind zum Teil ganz normal, zum grösseren Teile aber verändert, und zwar in verschiedener Weise. Die meisten der letzteren lassen einen mehr oder weniger starken Schwund des Zellleibs erkennen. Der Kern ist in diesen Zellen häufig nur als dunkler gefärbter Klumpen gegenüber dem weniger tingierten Protoplasma zu unterscheiden, während seine Grenzen nicht oder nur sehr undeutlich zu sehen sind und seine feinere Struktur mit Kernkörperchen überhaupt nicht mehr hervortritt. Die Gestallt des Zellleibs ist teils hochgradig verzerrt, teilweise lässt sie aber trotz erheblicher Schrumpfung der Zelle noch deutlich die Pyramidenform erkennen. So hochgradige Schrumpfungen, dass die Zellen nur noch als kleine Klümpchen oder Stäbchen erscheinen, konnte ich unter meinen Präparaten nirgends finden.

Neben diesen atrophischen oder sklerosierten Zellen fanden sich bei einer geringeren Anzahl erhebliche Schwellungen vor. Ich habe dieselben ganz besonders im Stirnhirn, und zwar in einem ziemlich nahe dem Frontalpole entnommenen Stücke der 1. oberen Stirnwindung zu sehen bekommen und glaube deshalb den Fehler nermieden zu haben, vor welchem Mendel[1]) ausdrücklich warnt, dass man nämlich die grossen Formen von Ganglienzellen, wie sie sich in verschiedenen

[1]) Mendel, Die progressive Paralyse der Irren. Berlin 1880. S. 68.

Partien der Grosshirnrinde (Lobulus paracentralis, Centralwindung, Hinterhauptswindungen) finden, für hypertrophische hält. Die Kerne dieser geschwollenen Zellen sind entsprechend aufgebläht; aber auch sie erscheinen nur undeutlich konturiert, während ihr Kernkörperchen verhältnismässig scharf zu sehen ist.

Pigmentierung des Protoplasma konnte ich nur bei ganz wenigen Ganglienzellen konstatieren.

Die pericellulären Räume, die an manchen Stellen infolge des Zellschwundes einen recht beträchtlichen Hohlraum darstellen, finde ich in meinen Präparaten immer klar und durchsichtig und nirgends durch Kerne, Blutkörperchen und Exsudatmassen angefüllt, wie sie Mendel[1]) beschreibt und abbildet.

Die Fortsätze der Ganglienzellen sind, was ihre Dicke anbelangt, kaum verändert; an einzelnen glaubte ich eine Verdünnung, doch nie eine auffallende Verdickung konstatieren zu können. Pfropfenzieherartige Bildung[2]) ist an einzelnen Zellen gerade angedeutet.

---

[1]) Mendel, a. a. O., S. 71 und Tafel V. Fig. 20 und 21.

[2]) An dieser Stelle möchte ich kurz die Ergebnisse eines Versuchs erwähnen, die ich im Frühjahr 1895 mit dem damals noch nicht sehr lange in die mikroskopische Technik eingeführten Formalin angestellt habe. Ich brachte einige kleine Stücke aus dem Gross- und Kleinhirn eines jungen Hundes in unverdünntes Formalin, wo sie 8–14 Tage verblieben. Darnach wurden sie etwa 8 Wochen lang in Müller'scher Flüssigkeit, zum Teil im Thermostaten bei Brütofentemperatur nachbehandelt und nachdem sie in gewöhnlicher Weise die Alkoholreihe durchwandert hatten, in Celloidin geschnitten. Die Schnitte wurden mit Hämatoxylin und nach der Pal'schen Methode mit Boraxcarmingegenfärbung behandelt. Gerade in diesen aus dem normalen Gehirn eines Thiers stammenden Präparaten fiel mir die Anwesenheit von sehr zahlreichen, korkzieherartig gewundenen Zellfortsätzen auf. Der Grad des Gewundenseins war ein ganz verschiedener. Die am meisten gekrümmten gingen von Ganglienzellen aus, die sehr erheblich geschrumpft waren, ohne jedoch ihre pyramidenförmige Gestalt verloren zu haben. Der Rand des Zellleibs erschien rissig, an manchen Stellen eingekerbt; das Protoplasma war an den Pal'schen Präparaten dunkel-blaurot gefärbt, in seinem Innern befand sich ein ebenfalls zackiger, noch dunkler gefärbter Klumpen, vermutlich der Kern. An anderen Zellen, deren Volumen noch nicht in gleicher Weise geschrumpft war, sah man einen relativ gut erhaltenen, deutlich contou-

Die markhaltigen Nervenfasern liessen bei der Pal'schen Färbung ganz deutlichen Schwund der Markscheide erkennen. Auch das vollständige Fehlen der sogenannten Tangentialfasern, wie es abgesehen von

---

rirten, fast kreisrunden Kern, der in seiner blauroten, homogen gefärbten Masse ein ganz dunkles Kernkörperchen einschloss, während er selbst sich von dem etwas heller gefärbten Protoplasma abhob. Die Fortsätze, welche von diesen Zellen ausgingen, waren in weit geringerem Maase gewunden, als die zuerst beschriebenen. Daneben zeigten aber die allermeisten der Ganglienzellen ganz andere Verhältnisse. Da enthielten die glattwandigen Zellen, deren Protoplasma purpurrot gefärbt war, einen grossen, ovalen oder runden, hellen Kern, der seine Strukturverhältnisse sehr deutlich erkennen liess und ein intensiv dunkelblau oder -blaurot gefärbtes Kernkörperchen in sich barg. Die von diesen Zellen ausgehenden Fortsätze verliefen alle vollständig geradlinig und es unterliegt wohl keinem Zweifel, dass die gewundenen Ausläufer reine Kunstprodukte darstellten, und dass die verschiedenen Grade des Gewundenseins auf einer verschieden starken Einwirkung des Formalins auf die Ganglienzellen beruhten. Diese Erfahrung legt die Frage sehr nahe, ob die pfropfenzieherartige Bildung der Zellfortsätze, wie sie neben normalen Ausläufern im Gehirn der Paralytiker gefunden wird, nicht ebenso als Kunstprodukt zu betrachten ist.

Ich habe nun auch versucht, Stücke aus dem Gross- und Kleinhirn unseres Paralytikers in gleicher Weise zu behandeln. Leider sind aber die Grosshirnteile in der Müller'schen Flüssigkeit ganz brüchig geworden und konnten nicht geschnitten werden. Dagegen gelang die Methode mit dem Kleinhirn ganz gut und lieferte gegenüber den Stücken, die nur in Müller'scher Flüssigkeit ohne Formalin behandelt worden waren, einige Vorteile. Sämmtliche Zellen, sowohl die Purkinje'schen Ganglienzellen, wie ganz besonders die runden Zellen der sogenannten Körnerschicht, waren dort weit schärfer begrenzt, als hier. Der Zellkern zeigte in auffallend schöner Weise die Kernstruktur und in jedem Kerne war das tiefdunkel (zweifellos durch das Weigert'sche Hämatoxylin) gefärbte Kernkörperchen deutlich erkennbar.

Sehr brauchbare Bilder lieferte die genannte Formalin-Müller-Behandlung noch in Bezug auf die Hirncapillaren: dieselben wurden gut conservirt und nahmen bei der Alaun-Hämatoxylinfärbung einen bläulichen Ton an, der sie von dem umgebenden Gewebe deutlich abhob. Noch schärfer traten sie bei der Pal'schen Färbung hervor, bei der sie als tief blauschwarze Streifen schon bei Lupenvergrösserung imponierten. Dies rührt daher, dass die Blutzellen in den Gefässen sich intensiv mit dem Weigert'schen Hämotoxylin tingierten.

Nicht zu verwenden waren die Schnitte zu einer ge-

den Centralwindungen in den meisten Präparaten zu konstatieren war, lässt auf Nervenschwund schliessen.

Die Gefässe. Von den Veränderungen derselben will ich hier nur so viel erwähnen, als für die progressive Paralyse spezifisch zu sein scheint, da ich weiter unten noch eingehender über bestimmte Beobachtungen, die an denselben gemacht wurden, zu sprechen haben werde.

Die Zahl der in einem Gesichtsfelde sichtbaren Gefässe ist gegenüber normalen Kontrolpräparaten nach keiner Seite hin verändert. Auch die Füllung der Gefässe mit Blutzellen erscheint völlig normal. An einzelnen Arteriolen sind die adventitiellen Räume in geringem Grade erweitert und enthalten vereinzelte Pigmentkörner, ohne dass eine Anfüllung mit Lymphkörperchen und roten Blutzellen, wie sie Mendel (a. a. O. S. 47) in fast allen Fällen nachweisen konnte, zu erkennen wäre.

Die auffallendsten Veränderungen zeigen uns die Gefässwandungen der kleinen Arterien und Venen, insofern als ihre Wandungen verdickt sind, was von einer zum Teil ganz enormen Vermehrung der Kerne, hauptsächlich in der Adventitia, aber auch in der Media, herrührt.

Diese Kernvermehrung, obgleich bei den verschiedensten Hirnerkrankungen vorkommend, scheint, wenn sie sehr hochgradig ist, doch ganz besonders der Paralyse anzugehören (Mendel, a. a. O. S. 48f).

An den Kapillaren konnte ich erhebliche Veränderungen, insbesondere Entartungsvorgänge nicht feststellen.

Grundsubstanz. Auch hier konnte ich in meinem Falle bei weitem nicht die schweren Veränderungen

---

nügenden Markscheidenfärbung; die Fasern waren nur zum Teil gefärbt; im Verlaufe der einzelnen Nervenfasern wechselten relativ gut gefärbte Strecken mit völlig farblosen ab, so dass die Fasern bei oberflächlicher Betrachtung wie abgerissen aussahen. Es mag dies darauf zurückzuführen sein, dass die sehr starke Formalinlösung die Markscheiden derart veränderte, dass die Chromsalze oder aber der Farbstoff nicht mehr gleichmässig einzudringen vermochten.

nachweisen, wie sie sonst wohl bei Paralyse, zumal wenn die Erkrankung sich schon über eine längere Zeit hingezogen hatte, beobachtet werden. Eine Vermehrung der Kerne ist gar nicht vorhanden und die Intercellularsubstanz hat sich ihr durchsichtiges und feinkörniges Aussehen gut bewahrt. Dagegen sind in der Neurogliaschicht der Grosshirnrinde die sog. Spinnenzellen ziemlich zahlreich ausgebildet.

Die Pia mater ist im allgemeinen, wie es auch am normalen Präparate der Fall ist, mit der Gehirnoberfläche nur durch die aus der Pia in die Gehirnsubstanz sich einsenkenden Gefässe verbunden. An mehreren Stellen lassen sich jedoch Verwachsungen der Hirnhaut mit der Hirnoberfläche feststellen. An diesen meist sehr kurzen Strecken sind in der Pia zahlreiche runde Zellen aufgetreten, die ganz den Kernen gleichen, welche in den verdickten Wandungen der kleinen Gefässe innerhalb der Gehirnsubstanz zu sehen sind. Die Gefässe, welche in der Nähe dieser Verwachsungen etwas zahlreicher zu sein scheinen, zeigen zum Teil ebenfalls Kernvermehrung innerhalb ihrer Wandungen und ich kann mich des Eindrucks nicht erwehren, dass die Zellen in der Pia mit diesen letzteren zusammenhängen und womöglich durch Proliferationsvorgänge aus ihnen entstanden sind. An anderen Stellen senkt sich gerade da, wo die genannten Zellen in der Pia beobachtet werden, aus der Hirnhaut in das Gehirn ein Gefäss ein, das ebenfalls einen Zellreichtum seiner Wandung erkennen lässt. Zwischen den einzelnen Zellen und zwischen diesen und dem Gehirn findet man meist ganze Lagen einer zusammenhängenden, strukturlosen, etwas krümeligen Masse, die wie ein geronnenes Exsudat aussieht.

Das Gehirn selbst zeigt an den Stellen der Verwachsungen einen grösseren Reichtum von Spinnenzellen, als an anderen Orten.

Im übrigen ist die Pia vielfach in verschiedenem Maasse verdickt und trägt an zahlreichen Stellen kleine Knötchen, die sich bei der mikroskopischen Untersuchung als sog. Epithelgranulationen erweisen. Dieselben sitzen entweder als aus Epithelzellen bestehende

niedere Buckel auf der Pia, welche durch ziemlich breite Lagen eines parallel zur Gehirnoberfläche gerichteten, welligen, fibrillären Bindegewebes verdickt ist; oder aber sind sie dadurch entstanden, dass dieses Bindegewebe sich warzenförmig über das übrige Niveau erhebt und auf der Höhe dieser Warzen von Epithelklappen gekrönt ist.

Auf die Pia-Tuberkulose komme ich weiter unten zurück.

Die im Vorstehenden geschilderten paralytischen Veränderungen des E.'schen Gehirns finden sich ziemlich gleichmässig in allen Teilen des Grosshirns, die zur Untersuchung gelangten, vor. Dieselben sind in Anbetracht der langen Dauer der Paralyse und der doch sehr stürmischen Symptome des maniakalisch-grössenwahnsinnigen Stadiums als relativ geringfügig zu betrachten. Allerdings stimmt der mikroskopische Befund ganz gut zu dem makroskopischen. Denn auch bei der Sektion musste die ganz unerhebliche Atrophie des Gehirns konstatiert werden und das Protokoll sagt ausdrücklich, dass die Grosshirnrinde „vielleicht etwas verschmälert" sei.

Am geringsten sind die mikroskopischen Veränderungen in den Centralwindungen. Neben sehr wenigen atrophischen oder sklerosierten Zellen finden wir die meisten derselben gut erhalten, mit körnigem, glattrandigem Protoplasma, deutlich gefärbtem, rundem Kern und geradlinig verlaufenden Zellfortsätzen.

Die Nervenfasern zeigen nur geringen Schwund. Gegenüber normalen Kontrolpräparaten sind sie wohl etwas verschmälert und stehen weniger dicht als hier; im Gegensatz zu anderen Partien des E.'schen Gehirns aber (z. B. dem Stirnlappen) sind sie weit besser erhalten; auch Tangentialfaserschwund ist kaum zu bemerken.

In den Gefässwandungen fällt gegenüber den anderen Grosshirnteilen die geringfügige Kernwucherung auf, ausserdem sind diese Kernvermehrungen hier weit seltener; die meisten Gefässe erscheinen vielmehr ganz normal.

Die Grundsubstanz lässt ähnliche Veränderungen erkennen wie in den übrigen Präparaten; dieselben be-

stehen grösstenteils in der Anwesenheit von Spinnenzellen in der Neurogliaschicht. Auch hier finden wir diese Zellen und kaum in geringerer Zahl als an anderen Stellen.

Die Leptomeninx finde ich überall, soweit ich die Centralwindungen untersucht habe, unverändert und nirgends mit der Hirnoberfläche verwachsen.

Ob wir das beinahe vollständige Fehlen von motorischen Reizungs- und Lähmungserscheinungen bei E. (derselbe hatte nur einmal einen apoplectiformen Anfall und gegen Ende des Lebens eine Parese des Oculomotorius und des Mundfacialis, eine Erscheinung, die wir später ganz anders erklären müssen) in einen Causalzusammenhang mit den geringen Veränderungen der Centralwindungen bringen können, wage ich nicht zu entscheiden.

Die Medulla oblongata wies, abgesehen von den schon im Sektionsprotokoll genannten Ependym-Granulationen und von Kernwucherungen in den Arteriolenwandungen keine Veränderungen auf. Ausdrücklich hervorheben möchte ich, dass Erkrankungen der Hirnnervenkerne nicht zu erkennen waren.

Bei der technischen Verarbeitung der linken Grosshirnganglien nebst den im Corpus callosum und unterhalb des Nucleus lentiformis gelegenen „Blasen“ wurden sehr bald eine grosse Anzahl weiterer Höhlen, von der allergeringsten Ausdehnung bis Stecknadelkopfgrösse und darüber, sichtbar, die zum grössten Teile im Nucl. caudatus, dann vereinzelt zwischen den Faserbündeln der inneren Kapsel und zwischen den Nervenfasern des Corpus callosum in der Nähe der in den Ventrikel hereinragenden Blasen gelegen waren und der Hirnsubstanz im Nucleus caudatus in Folge ihres dichten Beisammenseins ein Aussehen gaben, das (um mich des Clarke'schen Vergleichs zu bedienen) an durchlöcherten Käse oder Brot erinnerte. Da man in den

meisten dieser Löcher schon mit dem blossen Auge das Gefäss als ein kleines punktförmiges Gebilde erkennen konnte, so war kein Zweifel, dass hier der von Durand-Fardel[1]) zuerst beschriebene und von ihm benannte Etat criblé vorlag. Die grossen Blasen wiesen jedoch — vorausgesetzt, dass Cysticerken endgültig ausgeschlossen waren — darauf hin, dass nebenher möglicherweise noch derjenige Zustand des Gehirns vorhanden sei, den Ripping[2]) cystoide Degeneration der Hirnrinde (letzteres weil er diese Veränderung nur dort gefunden hatte) genannt hat, wenn man nicht annehmen wollte, dass diese Cysten durch Gefässschlingen vorgetäuscht wurden, welche mit einer länglichen Erweiterung des perivasculären Raums versehen mit ihrer Convexität zufällig an die obere Vetrikelwandung heranreichten. Diese Annahme hatte jedoch schon deshalb keine grosse Wahrscheinlichkeit für sich, weil die Gefässe im Corpus callosum im Allgemeinen der Verlaufsrichtung der Nervenfasern folgen und die mikroskopische Untersuchung hat auch, wie wir später sehen werden, keine Bestätigung derselben erbracht.

Ich muss hier einschalten, dass Ripping[3]) den Unterschied zwischen beiden Zuständen dahin feststellen wollte, dass der Etat criblé die gleichmässige, den ganzen Verlauf der Gefässe treffende Erweiterung der Gefässkanäle des Gehirns infolge von Retraktion der Hirnsub-

---

[1]) Durand-Fardel, Handbuch der Krankheiten des Greisenalters; deutsch von Ullmann. Würzburg 1858. S. 102 ff.

[2]) Ripping, Ueber die cystoide Degeneration der Hirnrinde bei paralytischen Geisteskranken. Allgem. Zeitschr. für Psychiatrie. Bd. XXX. 1874. S. 309 ff.

[3]) Ripping, Ein fernerer Fall von cystoid. Degenerat. u. s. w. Allgem. Zeitschr. für Psych. Bd. XXXII. 1876. S. 424 Anm.

stanz sei, während die cystoide Degeneration als zahlreiche kleine, circumscripte und nach allen Seiten hin geschlossene Hohlräume mit klarem, flüssigem Inhalt in der Hirnrinde auftrete.

Ich unterlasse es, hier des Näheren auf die beiden genannten Veränderungen einzugehen. Der État criblé ist unendlich oft gesehen und häufig genug beschrieben worden; betreffs der cystoiden Degeneration verweise ich auf die zusammenfassende Arbeit Pick's[1]), in der sich auch eine vollständige Literaturangabe findet. Nach dieser Arbeit ist, soweit ich finden konnte, keine diesen Gegenstand speziell behandelnde Veröffentlichung mehr erschienen.

Dagegen sind die zahlreichen Variationen, welche sich bei der mikroskopischen Betrachtung der Präparate sowohl in Bezug auf die Form und die Anordnung der einzelnen Hohlräume, als auch auf das Verhältnis der Gefässe zu ihnen darbieten, wohl im Stande, einige erwünschte Aufklärungen über die engen Beziehungen zwischen dem État criblé und der cystösen Degeneration, welche von Pick u. A. längst vermuthet und angedeutet worden sind, beizubringen und ich glaube deshalb auf diese Frage an der Hand meiner Befunde etwas näher eingehen zu sollen.

Die unter dem linken Nucleus lentiformis gelegene Cyste (Fig. 1), die (am fertigen mikroskopischen Präparate gemessen) einen grössten Breitedurchmesser von 10 mm und eine grösste Höhe von 6 mm besitzt, hat eine unregelmässig rhomboide Gestalt. In welcher Beziehung dieselbe zu den Blutgefässen steht, zeigt am deutlichten unsere Abbildung (Fig. 3). Wir sehen dort

[1]) Pick, Ueber cystöse Degeneration des Gehirns. Archiv für Psych. Bd. XXI. 1890. S. 910 ff.

von lateralwärts kommend eine ziemlich grosse Arterie nebst einer Begleitvene in sie eintreten und eine längere Strecke mitten durch den Hohlraum ziehen. Dann sind beide Gefässe abgerissen; es sind dies dieselben, welche bei der Gehirnsektion durchschnitten wurden und als ein (wie wir damals annahmen) verästeltes Gefäss aus der eröffneten Cyste hervorragten. Beide Gefässe haben ein wohlerhaltenes Lumen, ohne erweitert zu sein; die Vene ist mit Blutzellen reich gefüllt. Ihre Wandung zeigt innerhalb der Cyste keine Verdickungen oder sonstige Veränderungen; die Adventitia ist gut erhalten und abgesehen von einem kurzen Stücke, das von der Arterie losgerissen erscheint, der Gefässwandung anliegend. Die adventitiellen Lymphräume sind an beiden Gefässen deutlich zu erkennen und nicht erweitert.

Die Begrenzung der Cyste wird einzig und allein von dem nicht wesentlich veränderten Hirngewebe gebildet. Irgend eine besondere Wandung in Form einer bindegewebigen oder zelligen Membran ist nirgends zu sehen. Wohl bekommt man bei Betrachtung des Präparates mit schwacher Vergrösserung den Eindruck einer besonderen Wandung, weil sich ein schmaler Streifen rings um den Cystenrand mit Carmin intensiver tingiert hat; bei starker Vergrösserung zeigt es sich, dass dort infolge der Kompression die Gewebselemente dichter beisammen stehen und dadurch eine dunklere Färbung vortäuschen.

Inhalt ist, abgesehen von den Blutgefässen, fast gar nicht mehr vorhanden, da er bei der Gehirnsektion abgeflossen ist. Nur bei den Schnitten, welche die tiefer gelegenen Partien getroffen haben, kann man noch eine grössere Anzahl von Lymphzellen und Hämatoidinkörnern, welche besonders am Cystenrand sich finden, konstatieren.

An dem umgebenden Gewebe kann man, abgesehen von der bereits erwähnten Kompression, Veränderungen nur insofern konstatieren, als ein schmales, peripherisch von dem komprimierten Streifen gelegenes Band geringen Gewebsschwund zeigt. Die Nervenfasern sind dort dünner oder ganz geschwunden und die Nervenzellen sind deutlich atrophisch. Eine zum Cystenmittel-

punkt koncentrische Anordnung der Zellenaxen, wie sie Pick zuweilen beobachtet hat (a. a. O. S. 918), ist mir nicht aufgefallen. Die vordere Kommissur, die an manchen Stellen hart an die Cyste heranreicht, ist in keiner Weise verändert, sondern hat dem Druck Widerstand zu leisten vermocht, so dass sie mit völlig glattem Rande gegen das Innere der Cyste vorragt.

Was die Form der Cyste anbelangt, so verjüngt sie sich in Richtung nach dem Stirn- und Hinterhauptspole ganz allmählich, indem sie dabei im allgemeinen die Kugelgestalt bewahrt. Die unregelmässig rhomboide Gestalt, welche sie an den durch ihren grössten Durchmesser gelegten Frontalschnitten zeigt, wird durch die Verschiedenheit der sie umgebenden Gewebsarten erzeugt: an der medianen Seite wird eine Delle — wenn dieser Ausdruck bei dem Fehlen jeder eigentlichen Cystenwandung erlaubt ist — durch das Herantreten an die vordere Kommissur hervorgebracht; eine 2. Einbiegung ist lateral unten durch einen stärkeren Zug von markhaltigen Nervenfasern bedingt; die obere Abplattung verdankt sie dem relativ kompakten Gewebe des äusseren Drittels des Linsenkerns. Nach aussen von diesem und vollends auf der lateralen Seite ist eine grössere Ausdehnung möglich. Wir sehen daraus, dass die Form der Cyste ganz wesentlich abhängig ist von der grösseren oder geringeren Resistenz des umgebenden Gewebes, ein Punkt, auf den wir später noch öfters zurückkommen müssen.

Betrachten wir nun die Blutgefässe vor ihrem Eintritt in die Cyste, so finden wir neben der unveränderten Arterie eine ganz enorme Kernwucherung in der Adventitia der Vene, ähnlich wie sie als Veränderung der Gefässwand bei Dementia paralytica überhaupt beschrieben worden ist. Von dieser Zellschicht nach der Gehirnoberfläche zu sehen wir eine grosse Menge der fadenartigen Anhängsel verlaufen, die als Ausläufer der sogenannten Deiter'schen Zellen gedeutet worden sind. Die Verklebung der veränderten Adventitia mit der angrenzenden Hirnoberfläche ist eine verschieden innige, an manchen Stellen jedoch eine sehr hochgradige (Fig. 4). Es ist wohl zu verstehen, dass durch derartige Verän-

derungen der Abfluss einer Lymphe aus den His'schen Räumen behindert werden kann. Inwieweit dabei die Ausläufer der Deiter'schen Zellen eine Rolle zu spielen vermögen, wage ich nicht zu entscheiden. Eine vollständige Abschnürung, wie sie Ripping[1]) gesehen hat, scheint mir trotzdem nicht vorhanden zu sein und jedenfalls liesse sich nach meinen Befunden keine allgemein gültige Regel für die Entstehung der Cysten daraus ableiten; denn ich habe an anderen Stellen eine völlige freie Verbindung des Hohlraums mit dem nicht erweiterten perivaskulären Raum des zugehörigen Gefässes mehrfach konstatieren können (Fig. 5 und 6).

Die aus dem Corpus callosum in den Ventrikel hereinragenden Cysten (Fig. 1 und 2) lassen ceteris paribus gegenüber der erstbeschriebenen wesentliche Unterschiede nicht erkennen. Die halbkuglig vorgewölbte „Wandung", welche übrigens bei der Einbettung des Präparates durch das schrumpfende Celloidin etwas eingedrückt worden ist, enthält einzelne, dem Balken zugehörige, gut erhaltene Nervenfasern, während die obere Begrenzung durch die Masse der in gerader Linie an dem Hohlraum vorbeiziehenden Balkenfasern gebildet wird. Die ganze Cyste erhält dadurch auf dem Durchschnitte die Form eines Kreissegmentes und wir sehen deutlich, dass die Form der Erweiterungen wesentlich bedingt ist durch die Beschaffenheit des umgebenden Gewebes, und dass die grösste Ausdehnung der Blase in der Richtung des geringsten Widerstandes stattfindet.

Die grösste Ausdehnung der Cysten beträgt in der Längsrichtung 6 mm; die Höhe ist infolge der erwähnten Einsenkung des Bogens nicht zu messen.

Eine besondere Wandung ist auch hier nicht vorhanden. Der Inhalt besteht aus Lymphzellen, Hämatoidinkörnchen und einer unregelmässigen, strukturlosen, streifigen Masse, einem zweifellos bei der Härtung entstandenen Gerinnungsprodukte, eine Annahme, die besonders auch durch die Beobachtung bestätigt wird, dass die Gerinnsel in der Nähe der freien Vorwölbung der Cyste, wo die Chromsäure stärker einwirken konnte,

[1]) Ripping, Zeitschr. Bd. 30. S. 317 f.

reichlicher zu sehen sind, als in der Nähe der Balkenfasern.

Zwei dieser grossen Cysten des Balkens stellen einen Hohlraum dar, die dritte ist durch eine breitere Gewebsbrücke in 2 Kammern und jede von diesen durch schmale Septa in eine Anzahl Unterkammern abgeteilt (Fig. 7).

Die Blutgefässe (Arterien und Venen) verhalten sich verschieden. Einmal finden wir eine quergetroffene Arterie ziemlich nahe bei den Balkenfasern gelegen; dazu unregelmässig im Hohlraum verteilt eine Anzahl kleinerer Arterien, die wohl als Aestchen des grösseren Gefässes zu betrachten sind. Ein andermal sehen wir ausser der im Hohlraum gelegenen Arterie eine wiederum durch adventitielle Kernwucherung ausgezeichnete Vene bis dicht an die Cyste heranreichen. Bei der mehrkammerigen Cyste (Fig. 7) tritt eine ziemlich grosse Arterie von oben her in die eine Kammer ein, um dann, nachdem sie eine Strecke lang gegen die breit Gewebsbrücke hin durch den Hohlraum gezogen ist, abzubrechen; in der anderen Kammer verläuft ein kleines Gefäss durch die einzelnen Septa hindurch in die einzelnen Unterabteilungen. Es lässt sich schwer entscheiden, ob man es hier mit einer Reihe neben einander gelegener Cystchen oder aber mit einer einzigen, schlangenlinig gewundenen, länglichen Erweiterung zu thun hat (Fig. 7).

Neben den grossen Cysten des Corpus callosum findet sich noch eine grössere Zahl elliptischer Erweiterungen zwischen den Fasern des Balkens eingebettet. Die Längsaxe der Ellipse ist stets der Verlaufsrichtung der Nervenfasern parallel gerichtet, einerlei ob das zugehörige Gefäss dieses Verhalten ebenfalls zeigt oder nicht.

Auch im Septum pellucidum sind einige Cysten gelegen. Eine derselben ist deshalb bemerkenswert, weil dort Arterie und Vene eng zusammenliegen und während nun (auf dem Querschnitte) die Erweiterung des perivasculären Raums an der Arterie zu hängen scheint, zeigt sich die Wandung der Vene infolge der reichen Kernwucherung in der Adventitia hochgradig verdickt und mit dem umgebenden Gewebe innig verbunden.

Eine gesonderte Betrachtung erfordern die zahlreichen, im Kopfe des Nucleus caudatus und den anstossenden Partien der Capsula interna gefundenen Hohlräume, da sie uns die verschiedenartigsten Verhältnisse zeigen und zahlreiche Uebergangsformen zwischen dem État criblé und der cystoiden Degeneration darbieten.

Schon bei makroskopischer Betrachtung der Schnittpräparate sehen wir den Nucleus caudatus von einer grossen Menge kleinster und grösserer Löcher durchsetzt, die eine runde, oder ovale, oder elliptische Form besitzen, oder auch ganz unregelmässig gestaltet sind und zum Teil weiter aus einander liegen, zum Teil aber auch nur durch sehr dünne Gewebsstreifen von einander getrennt sind. In den meisten dieser Löcher erkennt man mit blossem Auge unschwer ein kleines punktförmiges Gebilde, den Gefässquerschnitt.

Unter dem Mikroskop erblicken wir eine grosse Anzahl dieser Hohlräume als scharf umrandete Ausschnitte aus dem Gewebe von mehr oder weniger runder Gestalt. Sie sind zum Teil in der That, wie Pick (a. a. O., S. 918) sich ausdrückt, wie mit dem Locheisen herausgeschlagen. Der Gefässquerschnitt liegt fast genau in der Mitte des Hohlraums. Ihre Anordnung ist entweder eine isolierte, oder es liegt eine grössere Zahl in einer eng verbundenen Gruppe beisammen, so dass die einzelnen Räume nur durch dünnes Gewebe von einander getrennt sind und da, wo sie zusammenstossen, eine geringe Abplattung ihrer sonst runden Form erkennen lassen, während jeder von ihnen seinen eigenen Gefässquerschnitt in sich birgt (Fig. 8). Diese Formen finden wir nur da, wo die Erweiterungen sich in einem gleichmässig consistenten Gewebe gebildet haben und es unterliegt keinem Zweifel, dass wir die Querschnitte von gleichmässigen Erweiterungen perivasculärer Räume, was man als État criblé zu bezeichnen pflegt, vor uns haben. Da wo die Hohlräume in Gruppen beisammen liegen, scheint sich der Zustand gleichmässig an einer Anzahl von einem Gefässstamme abgezweigter Aeste ausgebildet zu haben: an einzelnen Stellen sieht man noch ganz deutlich zwei solcher Gefässe nach unten zu konvergieren (Fig. 9 und 10).

An anderen Stellen, besonders an der Grenze zwischen Nucl. caudatus und Capsula interna, oder in der Nähe der Ventrikeloberfläche des ersteren, finden wir Hohlräume, die ganz den Abbildungen entsprechen, wie sie Pick u. A. gegeben haben und die ich unbedenklich der cystösen Degeneration zuzählen möchte. Wir bemerken Cysten, die, weil das Gefäss an die eine Wand gerückt erscheint, wie ein Sporn an der einen Seite des Gefässes hängen (Fig. 11); folgen mehrere solcher Erweiterungen im Verlauf eines Gefässes rasch auf einander, so kann es vorkommen, dass die Ausbuchtung abwechselnd auf der einen und der anderen Seite liegt, ein Verhältnis, wie es Pick in Fig. 6 auf Tafel XVIII abgebildet hat und wie ich es ähnlich, wenn auch nicht in so grosser Ausdehnung wie dort, gefunden habe. Ein andermal sieht man Gefässe schon eine längere Strecke vorher ohne Erweiterung des perivaskulären Raums im Gehirngewebe verlaufen, dann plötzlich in einen Hohlraum eintreten, unter Gewebsbrücken hindurch einen zweiten und dritten durchwandern und so dem Ganzen einen perlschnurartigen Eindruck verleihen. In Fig. 12 ist dieses Verhalten wiedergegeben: nebenan sind die Gewebsbrücken auf dem Schnitte nicht getroffen und das Gefäss tritt deshalb zwischen den einander zustrebenden Bruchstücken hindurch.

Bei Betrachtung dieser in Fig 12 abgebildeten „Perlschnur“ kann man allerdings, wie schon oben bei dem im Corpus callosum gelegenen Hohlraum, im Zweifel sein, ob wirkliche Cysten vorliegen, oder ob dieselben nur durch den im Schnitte mehrfach getroffenen, gleichmässig erweiterten, perivaskulären Raum eines wellenförmig verlaufenden Gefässes vorgetäuscht werden. Diese letztere Ansicht gewinnt noch an Wahrscheinlichkeit dadurch, dass bei der Gewebsbrücke b das Gefäss unterbrochen ist und möglicherweise im Bogen über oder unter derselben verläuft. Gegen dieselbe spricht andererseits der Umstand, dass dieses Gefäss bei der Gewebsbrücke a in seinem dortigen ziemlich langen Verlauf vollständig in einer Ebene liegt und keine Schlangenlinie nach irgend einer Seite erkennen lässt. In Fig. 13 (nach einem tiefer gelegenen Schnitte gemacht)

sehen wir die Gewebsbrücke b fast völlig verschwunden (nur einzelne Nervenfasern ziehen noch über das Gefäss hinweg), während das hier wieder zu Tag tretende Blutgefäss in gerader Linie durch einen engen Kanal zwischen den beiden Gewebsvorsprüngen hindurchtritt. Die beiden Abbildungen zeigen ferner ganz deutlich, dass die Cysten nicht allseitig geschlossen sind, sondern mit einander kommunizieren.

Auch bei diesen Cysten kommen übrigens ähnlich wie bei den Balkencysten Fälle vor, in denen das Blutgefäss während seines Verlaufs durch den Hohlraum kleine Seitenäste abgiebt, die sich von hier aus in das umgebende Gewebe einsenken.

An einzelnen Gefässen ist eine auffallende Erweiterung des Gefässlumens selbst zu konstatieren, eine Beobachtung, die schon Durand-Fardel und später Fleischl gemacht haben. Auch die Gefässwandung scheint mir, ganz abgesehen von der gleich zu erwähnenden Kernwucherung, durchweg verändert: sie ist nicht unerheblich verdickt und zeigt vielfach die von Ripping erwähnte knorrige Beschaffenheit (Fig. 5, 12 und 13). Was die Art der Gefässe betrifft, so wiegen die Arterien erheblich vor; doch sind auch Venen nicht so ganz selten. Beide Arten haben stets ein wohlerhaltenes Lumen (auch da wo dasselbe nicht erweitert ist); die Venen enthalten noch vielfach Blutzellen in reichlicher Menge. Wenn die Gefässe so getroffen sind, dass man sie vor ihrem Eintritt in die Cyste noch ein Stück weit im Gewebe verfolgen kann, so sieht man fast stets sehr deutlich, dass der erweiterte Raum mit der nicht erweiterten His'schen Saftbahn in offener Verbindung steht (Fig. 5; auch 6, wenigstens auf der einen Seite des Gefässes). Das schliesst freilich nicht aus, dass diese Lymphbahn an einer von der Cyste mehr oder weniger entfernten Stelle durch eine Erkrankung der Gefässwandung, oder durch andere Umstände, verengt oder gänzlich abgeschlossen ist. So habe ich auch im Nucleus caudatus an 2 Venen eine auffallende Kernwucherung in der Adventitia konstatieren können. Allerdings ist dieselbe nicht so hochgradig, dass dadurch ein sichtbarer Verschluss des perivaskulären Raums hervor-

gerufen würde, so wie wir es bei der Cyste am Nucl. lentiform. gesehen haben (in Fig. 6 findet sich bei a ein solcher andeutungsweise an einer kurzen Strecke); wir können aber annehmen, dass die Gefässveränderung an einer entfernteren Stelle, die nicht in den Schnitt gefallen ist, vielleicht grössere Dimensionen angenommen hat.

Die Beziehungen des umgebenden Gewebes und des Hohlraums zu einander sind derart, dass die Form des letzteren, wie wir schon mehrfach erwähnt haben, ganz wesentlich durch die Eigenschaften des ersteren beeinflusst wird, so zwar, dass die Cyste immer nach der Richtung ihre grösste Ausdehnung besitzt, wo sie den geringsten Widerstand findet, während das Blutgefäss an die Seite der grössten Resistenz zu liegen kommt. Wechseln in der Umgebung der Cyste feste und lockere Gewebszüge rasch mit einander ab, wie man es besonders an der Grenze von Nucl. caudat. und Capsula int. antrifft, so entstehen ganz unregelmässige Gebilde, die von allen Seiten Einbuchtungen erfahren. Innerhalb des Nucl. caudat. dagegen entstehen die gleichmässig runden Hohlräume, die ihr Gefäss fast genau in der Mitte erkennen lassen. Die Cyste wirkt umgekehrt auf das umgebende Gewebe in weit geringerem Masse: sie ruft eine geringe Kompression hervor, was besonders deutlich da hervortritt, wo sich der Hohlraum in einem gleichmässig lockeren Fasergewebe gebildet hat. Die Nervenfasern sind dann immer sehr dicht gelagert, lassen aber sonst, ebenso wie das übrige Gewebe in der Umgebung der Hohlräume, keine auffallenden Veränderungen erkennen. Dies ist selbst dort der Fall, wo das Gewebe die stärkste Kompression zu erleiden hat, in den schmalen Gewebsbrücken zwischen den einzelnen nahe bei einander gelegenen Cysten.

Eine eigentliche Cystenwandung ist auch hier nirgends vorhanden.

Der Inhalt der Hohlräume besteht wiederum aus geronnenen Massen mit Lymphzellen und Hämatoidinkörnchen.

Endlich habe ich auch in der obersten Frontalwindung eine grössere Anzahl von länglichen, in der Marksubstanz des Gyrus gelegenen perivaskulären Erweite-

rungen beobachtet, deren genaue Beschreibung ich unterlasse, da sie absolut keine besonderen Abweichungen von den auch sonst beobachteten gleichmässigen Erweiterungen der das Gefäss umgebenden Saftbahnen darbieten.

Bei der Beschreibung der Hohlräume habe ich überall stillschweigend angenommen, dass es sich bei der Cystenbildung um eine Erweiterung der perivasculären Lymphräume handle und habe nur einmal (bei der unter dem Linsenkern gelegenen Cyste) erwähnt, dass man die adventitiellen Räume unverändert an den Blutgefässen vorfinde. Ich habe das ohne Bedenken gethan, weil die meisten Forscher, welche über diesen Gegenstand bereits geschrieben haben, sich dieser Ansicht zuneigen. Sehr energisch vertritt diese Annahme zuletzt auch Pick, wenn er (a. a. O. S. 919) sagt, dass an vielen Tausenden daraufhin untersuchten Schnitten immer und ausschliesslich konstatirt werden konnte, dass die Cysten durch Erweiterung der perivasculären Lymphräume entstehen und dass eine Täuschung um so mehr ausgeschlossen erschien, als unmittelbar neben erweiterten perivasculären Lymphräumen die schönsten normalen Gefässe mit vollständig normalen perivasculären und adventitiellen Lymphräumen konstatiert werden konnten und dass niemals an den Wandungen irgend etwas gesehen wurde, was als Auskleidung derselben durch Adventitia zu deuten gewesen wäre.

Nach meinen Befunden kann ich diese Worte Pick's nur bestätigen und zwar sowohl für die Fälle, die ich als dem État criblé zugehörig bezeichnet habe, als auch für die zur cystösen Degeneration gerechneten. Ueberall, wo ein einigermassen bedeutenderes Gefäss in dem

Hohlraum liegt, sind die adventitiellen Lymphräume ganz deutlich zu erkennen und die Wand der Ausbuchtung wird einzig und allein von dem umgebenden Gewebe gebildet. Daneben findet man unveränderte Gefässe mit adventitiellen und perivasculären Lymphräumen ausgestattet. Dass beide Saftbahnen neben einander schon unter normalen Verhältnissen bestehen und also keine Kunstprodukte darstellen, scheint jetzt ziemlich allgemein anerkannt zu werden. In neuer Zeit ist diese Ansicht unter anderen von Binswanger[1]) verfochten worden; auch Stroebe[2]) spricht sich für das Bestehen des perivasculären Lymphraumes aus.

Einen etwaigen Einwurf übrigens, dass die von mir beschriebenen Cysten ein Kunstprodukt darstellen, glaube ich am einfachsten entkräften zu können, wenn ich daran erinnere, dass die grössten derselben schon bei der Sektion gefunden wurden. Den Schluss aber, dass auch die übrigen Hohlräume, welche ganz analoge Verhältnisse darbieten, schon intra vitam bestanden haben, halte ich für wohl berechtigt und einwandfrei.

Was das Vorkommen der Cysten in den verschiedenen Partien des Gehirns anbelangt, so wollte Ripping dasselbe auf die Grosshirnrinde beschränken. Doch hat schon Pick (a. a. O. S. 917) nachgewiesen, dass die cystöse Degeneration sich nicht bloss in der Hirnrinde, sondern auch im Mark der Windungen und in den grossen Ganglien findet. Von dem sogen. État criblé wusste

---

[1]) Binswanger, Patholog. Histologie der Grosshirnrindenerkrankung bei der allgem. progress. Parayse u. s. w. Jena 1893. S. 114.

[2]) Stroebe, Ueber Entstehung und Bau der Gehirngliome. Beiträge zur patholog. Anatomie und zur allgem. Pathologie. Bd. XVIII. S. 460.

man aber schon längst, dass er so ziemlich überall im Gehirn vorkommen kann (cf. Mendel, a. a. O. S. 49). In meinem Falle habe ich, wie wir bereits gesehen haben, beide Zustände friedlich neben einander gefunden.

Wenn nun, wie ich glaube, sichergestellt ist, dass der État criblé sowohl wie die cystöse Degeneration durch Erweiterung der perivasculären Räume entstehen, dass beide mit den nicht erweiterten extraadventitiellen Saftbahnen in offener Verbindung stehen können und dass sie beide an keine bestimmte Region des Gehirns gebunden sind, sondern sogar neben einander vorkommen können, so hat man wohl kaum ein Recht, die beiden Zustände als zwei prinzipiell verschiedene Veränderungen zu betrachten. Ich bin deshalb der Ansicht, dass beide im Grunde ein und dieselbe „Erkrankung" darstellen und dass die Entstehung des einen oder des anderen Zustandes einzig und allein von äusseren Verhältnissen abhängig ist. Es wird wohl auf Zufall zurückzuführen sein, wenn einzelne Forscher die Erweiterung der perivasculären Lymphräume in mehreren Fällen nur in bestimmten Hirnregionen gefunden haben. Dass sich übrigens in der Grosshirnrinde (wie bei den Ripping'schen Fällen) leichter die unregelmässig cystischen Erweiterungen ausbilden werden, ist wohl so zu erklären, dass die einzelnen histologischen Schichten der Rinde in Folge der Verschiedenheit in der Gewebsanordnung, speziell des Gliagewebes, eine ganz verschiedene Widerstandsfähigkeit besitzen. Andererseits werden die parallel verlaufenden markhaltigen Nervenfasern im Marklager der Grosshirnwindungen und im Corpus callosum, die in ihrer Gesamtheit einen ziemlich

kräftigen Strang darstellen, eine relativ geringe seitliche Ausbuchtung der Lymphräume zulassen, während sie die Erweiterung in der Längsrichtung des ihrem Verlaufe folgenden Gefässes begünstigen werden.

Wenn wir aber annehmen, dass die beiden Zustände im Grunde ein und dieselbe Veränderung nur mit verschiedener äusserer Form bedeuten, so muss ihnen auch eine identische Entstehungsursache zu Grunde liegen.

Durand-Fardel[1]) bezeichnet den État criblé als „das Resultat einer chronischen Congestion" und erklärt dies folgendermassen: „Wenn eine Congestion gegen das Gehirn zu Stande kommt, so bedingt sie notwendigerweise eine gewisse, aber vorübergehende Gefässerweiterung und die momentan zurückgedrängte Gehirnsubstanz kehrt in Folge der natürlichen Depletion des Gefässsystems nach dem Tode oder der Rückkehr des Gleichgewichts in der Circulation durch ihre eigene Elasticität zu ihrem früheren Volumen zurück und nimmt von dem ganzen Raume wieder Besitz, den sie vorher eingenommen hatte. Nun begreift man, wie häufige Cogestionen, indem sie diese Zurückdrängung der Gehirnsubstanz in der Umgebung der einzelnen Gefässe oft erneuern, zuletzt daselbst die Spuren dieser wiederholten Erweiterungen zurücklassen und sich Kanäle bohren, die nach dem Verschwinden der Congestionen mit dem Tode leer und klaffend angetroffen werden."

Nach Rokitansky[2]) ist der siebförmige Zustand

[1]) Durand-Fardel, a. a. O. S. 103 ff.

[2]) cf. Durand-Fardel, a. a. O. S. 103, Anmerkung des Uebersetzers.

das gemeinsame Resultat der Gehirnatrophie und der durch sie gegebenen Hyperämie der Gefässe.

Die cystöse Degeneration erklärt Fielding Blandfort[1]) durch Resorption kleiner, durch frühere Congestion veranlasster Blutaustretungen. Die meisten Forscher machen jedoch für die Entwicklung dieses Zustandes die Lymphstauung (Ripping, Lymphstauung und Transsudation, a. a. O. S. 318), verantwortlich, sei es, dass sie wie Obersteiner[2]) und Ripping[3]) Retentionscysten annehmen, deren Abschluss durch Veränderungen in der Gefässwand oder in dem umgebenden Gewebe oder aber durch Ansammlungen von gewissen Elementen (Obersteiner) in den Lymphbahnen hervorgebracht wird, sei es, dass sie die Cysten mit den unveränderten perivasculären Räumen kommunicieren lassen, wie es besonders in der Pick'schen Arbeit ausdrücklich dargestellt ist. Fleischl[4]) sah ebenfalls den Hohlraum frei mit dem das Gefäss einscheidenden Lymphraume kommunicieren, und nimmt an, dass die an manchen Stellen bemerkbare hochgradige Ausdehnung der Blutgefässe verbunden mit den Vorgängen in dem umgebenden Gewebe geeignet seien, eine vorhandene Raumbedrängnis zu vermehren, so dass bestimmte ringförmige Querschnitte der perivasculären Lymphbahn für den Flüssigkeitsstrom nicht mehr praktikabel, so gut wie unterbunden sind.

Der Ansicht Fielding Blandfort's kann ich a

[1]) cf. Pick, a. a. O. S. 914 ff.

[2]) Obersteiner, Beiträge zur patholog. Anatomie der Gehirngefässe. Wiener med. Jahrbücher. 1877. S. 257 ff.: auch dieses Archiv. Bd. 55.

[3]) Ripping, a. a. O. S. 317.

[4]) Fleischl, Zur Geschwulstlehre. Wiener med. Jahrbücher. 1872. S. 219 f.

priori nicht beipflichten, da der Inhalt meiner Cysten keinerlei Anhaltspunkte für dieselbe bietet. In sämtlichen Hohlräumen habe ich immer nur neben einer Gerinnungsmasse eine grössere Anzahl von Lymphzellen (Bestandteile der normalen Lymphe) und sog. Hämatoidinkörner in grösserer oder geringerer Anzahl finden können. Diese letzteren stammen aber nach der Ansicht Adler's[1]) gar nicht aus roten Blutzellen, sondern sind aus Rundzellen und Kernen hervorgegangen. Unter allen Umständen müsste man aber, wenn wirklich Blutungen in die Hohlräume stattgefunden hätten, irgendwo deutlich erkennbare Reste derselben vorfinden.

Eher könnte ich mit Rokitansky an die Entstehung durch primär atrophische Prozesse mit sekundärer Hyperämie glauben, zumal da durch Binswangers Untersuchungen über Dementia paralytica erwiesen zu sein scheint, dass die primäre Atrophie die erste und wesentlichste Veränderung bei dieser Gehirnerkrankung ist. Ich habe aber ebenso wie Pick (a. a. O. S. 918) auffallende Atrophien in der Umgebung der Hohlräume nicht finden können. Nur in der Nähe der am Nucl. lentiform. gelegenen Cyste war ein gewisser Gewebsschwund zu konstatieren. Ich möchte denselben aber als sekundär betrachten und als Folgezustand des hohen Drucks, den diese grösste der Cysten auf die Umgebung ausüben musste, erklären. Die an Grösse ihr ziemlich nahe kommenden Cysten im Corpus callosum liegen für das angrenzende Hirngewebe weit günstiger, insofern sie ihre grösste Ausdehnung ungehindert nach dem Ventrikel zu nehmen konnten. So hat sich dort über-

[1]) Adler, Ueber einige pathol. Veränderungen im Gehirn Geisteskranker. Archiv für Psych. Bd. V. 1875. S. 350 f.

haupt keine Atrophie des umgebenden Gewebes ausgebildet. Ob in anderen Fällen der primäre Gewebsschwund einen grösseren Anteil an der Entstehung der cystösen Degeneration hat, muss die Untersuchung des einzelnen Falles lehren.

Sehr viel Bestechendes haben die erwähnten Ausführungen von Durand-Fardel, in denen er den État criblé als Resultat einer chronischen Congestion bezeichnet. Er selbst hat diesen Zustand als eine Erkrankung des Senium beschrieben und Arndt[1]) nimmt an, dass er hauptsächlich bei Säufern, Paralytikern und Greisen vorkomme, was Adler[2]) dahin modificiert, dass es sich am häufigsten bei den oft Jahre lang bestandenen Blödsinnsformen älterer Leute finde. Nun sind bei Potatoren hochgradige und lange andauernde Congestionen etwas ganz Gewöhnliches und bei älteren Individuen (nicht bloss geistesgestörten!) werden sie viel häufiger vorkommen, als man weiss. Jedenfalls muss schon Durand-Fardel dies angenommen haben, wenn er den in Greisengehirnen so häufigen Befund eben auf chronische Congestionen zurückführt. Auch für die blutigen Apoplexien des Senium müssen wir wohl neben der Brüchigkeit der Gefässwandungen Blutwallungen zur Erklärung heranziehen. Sehr plausibel erscheint mir auch die Hypothese, auf die mich Herr Prof. Emminghaus hingewiesen hat, dass vielleicht die sog. Prodrome der Apoplexie (die Schwindelanfälle, die Benommenheitszustände, die Kopfschmerzen, die vereinzelten beschränkten Convulsionen und Paresen)

[1]) Arndt, Ueber den État criblé. Dieses Archiv. Bd. 63. S. 241.

[2]) Adler, a. a. O. S. 81.

auf Congestivzustände des Gehirns zurückzuführen sind. An ganz analoge Vorgänge könnte man auch bei den motorischen Reiz- und Lähmungszuständen der Paralytiker denken und neuerdings ist durch die Arbeit Kemmler's[1]) die Aufmerksamkeit auf diesen Punkt gelenkt worden. Der Verfasser spricht dort (S. 19) die Vermuthung aus, dass die rhythmischen, dem Arterienpuls synchronen Zuckungen durch die Pulsation des gesammten Gehirns ausgelöst werden. Sollten nicht in ähnlicher Weise, wie wir es für die Prodrome der apoplektischen Anfälle angenommen haben, auch die Schwindel- und Ohnmachtsanwandlungen, die wir bei Paralytikern so häufig anstatt der Anfälle oder mehr oder minder lange Zeit vor denselben beobachten, zum Teil wenigstens auf Congestionen zurückgeführt werden können? Es liegt mir fern, eine längst verlassene Hypothese heraufbeschwören und den paralytischen Anfall überhaupt aus Congestivzuständen des Gehirns erklären zu wollen; ich würde den Fluxionen höchstens eine Art Auslösungsvorgang für einzelne Erscheinungen aus der Symptomenreihe des Anfalls zuerkennen. Alle Erklärer der paralytischen Anfälle haben für ihre Deutung die Cirkulationsstörungen doch nicht entbehren können, wenn sie sich auch in neuerer Zeit mehr für anämische Zustände entschieden haben. Wenn aber durch die Kemmler'schen Untersuchungen wahrscheinlich geworden ist, dass die rhythmischen Zuckungen, die in einzelnen paralytischen Krampfanfällen beobachtet werden, aus einer Pulsation des gesammten Gehirns

[1]) Kemmler, Ueber Krampfanfälle mit rhythmischen, dem Puls synchronen Zuckungen bei progr. Paralyse. Wernicke, Arbeiten aus der psychiatr. Klinik in Breslau. Heft II. 1895. S. 1 ff.

abzuleiten sind, so ist wohl anzunehmen, dass es sich dabei gleichzeitig um Wallungsvorgänge handelt. Es scheint mir daher die Frage sehr naheliegend zu sein, ob nicht doch bei der Entstehung der paralytischen, insbesondere der sogen. epileptiformen Anfälle Congestivzustände viel häufiger mitbeteiligt sind, als man jetzt anzunehmen beliebt.

Um auf mein eigentliches Thema zurückzukommen, so würde für die Erklärung des État criblé aus einer chronischen Kongestion noch der Umstand sprechen, dass schon Durand-Fardel und später Fleischl Gefässe mit auffallend weitem Lumen gefunden haben. Ich selbst habe, wie schon erwähnt, ebenfalls solche Gefässe gesehen, die ich als kolossal erweiterte kleine Arterien ansprechen möchte (Fig. 11).

Trotzdem trage ich Bedenken, die Erklärung Durand-Fardel's uneingeschränkt zu acceptieren. Einmal kommen bei den Kongestionen nur Arterien in Betracht. Nun hat zwar Pick gesagt, dass es sich vorwiegend oder (an einer anderen Stelle) fast ausschliesslich um Arterien handle; ich habe aber Venen gar nicht so selten und zwar teils allein, teils gleichzeitig mit Arterien in Beziehung zu den perivaskulären Erweiterungen treten gesehen. Weiterhin kann ich mir zwar vorstellen, dass die Arterien rein mechanisch durch ihre Pulsation die gleichmässigen länglichen Erweiterungen hervorbringen; wie aber die unregelmässigen Formen der sog. cystoiden Degeneration dadurch zu stande kommen sollen, ist mir nicht klar.

Wenn ich mich aber auch nicht entschliessen kann, die Kongestionen als die alleinige Ursache der perivaskulären Ektasien gelten zu lassen, so will ich ihnen

keineswegs jede Beteiligung dabei absprechen. Ich bin vielmehr der Ansicht, dass in folge der arteriellen Hyperämie des Gehirns eine erhöhte Produktion von Lymphe vor sich gehen kann (Transsudation von Ripping), dass aber die Erweiterung der Saftbahnen in weit höherem Maasse durch den behinderten Abfluss zu Stande kommt. Während also bei gesunden jugendlichen Individuen die gewiss doch auch nicht seltenen Kongestionen ohne Gefahr und Folgezustände ertragen werden, weil die Ueberproduktion der Lymphe durch eine rasche, ungehinderte Ableitung aus dem Gehirn kompensiert wird, scheinen im Senium, wie bei gewissen Gehirnkrankheiten, Verhältnisse vorzuliegen, welche diese Abfuhr des Materials erschweren und dadurch zu Stauungen Veranlassung geben.

Wo liegen nun aber die Ursachen dieser Behinderung des Lymphabflusses? — Ich muss gestehen, dass auch meine Befunde auf diese Frage keine allgemein befriedigende Lösung zu geben im stande sind. Ich unterlasse es, hier auf die verschiedenen Hypothesen näher einzugehen, und werde nur das erwähnen, was sich mit der Ansicht, die ich mir selbst gebildet habe, einigermassen berührt, um schliesslich das Thatsächliche, was meine eigenen Untersuchungen zu bieten vermögen, anzuführen. Adler (der übrigens, beiläufig gesagt, die cystöse Degeneration als eine Erweiterung der adventitiellen Lymphräume auffasst) nimmt als mögliche Ursachen der Lymphstauung im Gehirn, neben der von uns bereits erwähnten Hyperämie, behinderten Abfluss nach der Pia und Verwachsungen zwischen Gefässrohr und Scheide an (a. a. O. S. 363 ff.).

Pick (a. a. O. S. 912 f.), der im allgemeinen die

Erklärung der Lymphektasien überhaupt auch auf das Gehirn anwendet, macht in einem seiner Fälle die Verdickung und Adhärenz der den Spalt zwischen zwei Windungen überbrückenden Arachnoidea und das Vorhandensein subarachnoidealer Cysten zwischen den Windungen für den Verschluss der Abflusswege für die intracerebrale Lymphe verantwortlich und Spitzka (s. Pick, ebendaselbst) giebt an, dass gerade über den von cystöser Degeneration betroffenen Stellen Verdickung, Infiltration und Adhäsion der Pia zu finden waren. Abgesehen von dem Umstande, dass in meinen Präparaten der I. linken Frontalwindung, in der ich ja ebenfalls den État criblé konstatieren konnte, auffallende Verdickungen und Adhäsionen der Pia nicht zu finden waren, bin ich mit Pick der Ansicht, „dass, falls die gewöhnliche Form der Adhäsion die Ursache der cystösen Degeneration wäre, man noch viel häufiger, als dies thatsächlich der Fall, diese letztere finden müsste".

Dass Veränderungen in den Gefässwänden als Entstehungsursachen der Stauung auftreten können, hat vor Adler auch schon Ripping (a. a. O. S. 317 f.) ausgesprochen. Mir ist diese Hypothese deshalb sehr einleuchtend, weil ich neben vielen knorrigen Verdickungen (Fig. 5, 12 und 13) an mehreren Stellen, am ausgesprochensten bei der am Linsenkern gelegenen Cyste, eine ganz enorme Kernvermehrung in der Adventita gefunden habe, so dass an der genannten Stelle eine Verlötung der Gefässwand mit dem Hintergewebe entstanden zu sein scheint. An anderen Orten ist allerdings trotzdem der perivaskuläre Lymphraum durchgängig; es steht jedoch der Annahme nichts entgegen, dass die Veränderung der Gefässwand an einer ent-

ferunteren, nicht in den Schnitt gefallenen Stelle noch hochgradiger ist, so dass dort das Hindernis zu suchen wäre. Dass in manchen Fällen Gefässwandveränderung und Piaverdickung, bezw. Adhäsion zusammenwirken, ist nicht ausgeschlossen.

Gerade aus den beiden letztgenannten Zuständen liesse sich auch das häufige Vorkommen bei Greisen und Potatoren einigermassen erklären. Bei beiden finden sich Verdickungen und chronische Entzündungen der Meningen sehr häufig und vor allem sind beide durch Erkrankungen der Hirngefässe in Form der Arterioklerose ausgezeichnet, die vielleicht in ähnlicher Weise, wie die bei Paralytikern so häufige Kernvermehrung in der Gefässwand, im stande sein wird, eine Verengerung der perivaskulären Saftbahn herbeizuführen.

Im übrigen möchte ich diese Anschauung, die sich mir für die Beurteilung meines Falles aufgedrängt hat, keineswegs als eine allgemein gültige hinstellen; vielmehr glaube ich, dass die Ursachen der Behinderung des Lymphabflusses ganz verschiedenartige sein können.

Erwähnen muss ich zum Schlusse noch, dass wir keine Veranlassung haben, die gleich näher zu besprechende Pia-Tuberkulose und die durch sie bedingte Drucksteigerung in besonderem Masse zur Erklärung heranzuziehen, wenn sich auch eine Mitbeteiligung an den Stauungsvorgängen nicht absolut von der Hand weisen lässt. Jedenfalls ist es sehr unwahrscheinlich, dass die cystöse Degeneration erst zu der Zeit, als die Pia-Tuberkulose auftrat, entstanden ist. Für lokale Stauungsvorgänge kann ich aber die erwähnte Meningealerkrankung deshalb nicht verantwortlich machen, weil ich in der Nähe der meningitischen Eruptionen

keine cystischen Erweiterungen der perivaskulären Räume finden konnte.

Im folgenden glaube ich nun die eben erwähnte Pia-Tuberkulose, die in höchst überraschender Weise erst durch die Obduktion konstatiert wurde, einer eingehenderen Besprechung unterziehen zu sollen. Dieselbe beansprucht nicht etwa in anatomischer, insbesondere in histologischer Beziehung nach irgend einer Richtung ein besonderes Interesse (ich unterlasse deshalb auch eine Erwähnung der mikroskopischen Untersuchung). Der einzige Punkt, in dem sie von den typischen Fällen abweicht, ist der, dass die Eruptionen zum grössten Teil nicht an der Basis cerebri, sondern an der Konvexität ausgebrochen sind, ein Verhalten, mit dem sie bekanntermassen keineswegs vereinzelt dasteht.

Dagegen muss dieser Befund deshalb unser höchstes Interesse erregen, weil zu der Zeit, als die Pia-Tuberkulose bereits bestehen musste, nicht eine einzige klinische Erscheinung beobachtet werden konnte, welche unzweideutig auf diese oder eine unter ähnlichen Symptomen verlaufende Affektion des Gehirns oder der Hirnhäute hingewiesen hätte, welche auch nur den leisesten Verdacht auf Meningitis tuberculosa erregt hätte. Nicht minder bemerkenswert ist der Befund aber darum, weil er die ganz auffallende Aenderung des Krankheitsbildes in den letzten Wochen zu erklären im stande ist und damit von neuem ein Beispiel liefert, wie sehr Geistesstörung (sei sie nun funktioneller Art oder organisch bedingt) und körperliche Erkrankung (insbesondere Tuberkulose) sich gegenseitig zu beeinflussen und zu modifizieren im stande sind.

Wenn wir nunmehr, nachdem der Fall durch die Sektion klargelegt ist, die einzelnen in den letzten Wochen ante mortem gemachten klinischen Beobachtungen uns betrachten, so können wir auch jetzt noch kaum ein Symptom finden, welches unzweideutig auf Pia-Tuberkulose hinweisen würde. Die wenigen Erscheinungen, die nunmehr als zur Pia-Tuberkulose gehörig zu erklären sind, lassen sich zwangslos auch auf die progressive Paralyse selbst beziehen, während andererseits die wichtigsten typischen Erscheinungen, welche sonst diese schwere Erkrankung der weichen Hirnhaut zu machen pflegt, völlig fehlten. Nun ist es allerdings nichts Neues, dass die Pia-Tuberkulose auch bei vorher geistig Gesunden in ihren Anfängen sehr unklar sein und bis zu einem gewissen Grade längere Zeit „latent“ bleiben kann; auch Seitz[1]) führt einige hierher gehörige Fälle an. Aber schliesslich kam dort stets eine Symptomenreihe zum Durchbruch, die eine richtige Diagnose, wenn auch nicht einwandfrei stellen, so doch sehr stark in Betracht ziehen lassen musste.

Es frägt sich nun, in welche Zeit wir den Beginn der Meningitis bei unserem Pat. setzen wollen. Ich glaube, dass wir am richtigsten verfahren, wenn wir als Anfangstermin ungefähr den 19. Januar 1895 annehmen, an welchem Tage E. wegen allgemeiner Mattigkeit, ein häufiges Symptom des sogenannten Vorläuferstadiums, ins Bett verlangte. Unmittelbar an diesen Termin schloss sich der schlummersüchtige Zustand an, der bis zum exitus letalis angehalten hat. Am 30. Januar, also 11 Tage nach dem angenommenen Termin,

[1]) Seitz, Mening. tubercul. der Erwachsenen. Berlin 1874.

wurde die rechtsseitige Ptosis beobachtet, die ich ebenfalls auf die Pia-Tuberkulose zurückführen zu müssen glaube, da sie bei dieser Erkrankung eine sehr gewöhnliche Erscheinung ist. Seitz[1]) hat sie unter seinen 130 Fällen 18 mal (= 13,8 pCt.) finden können. Ich bin mir dabei wohl bewusst, dass diese Annahme durchaus nicht einwandfrei ist; denn Paresen der verschiedensten Art, besonders auch die Ptosis, kommen ja bei der Dementia paralytica selbst, zumal in den Fällen, in welchen eine vorausgegangene Lues sicher nachgewiesen werden kann, häufig vor. Oebeke[2]) konnte sie in 17 pCt. seiner Kranken feststellen; bei 87 pCt. dieser Betroffenen war Lues vorhergegangen. Kaes[3]) berechnete 12,3 pCt., und zwar scheinen unter seinen Fällen die Syphilitiker nicht zu überwiegen. Nach v. Krafft-Ebing[4]) sind aber die Paresen der äusseren Augenmuskeln besonders im 1. und 2. Stadium zu beobachten und scheinen von Falret als ein Frühsymptom betrachtet zu werden, wenn er sagt, dass sie jahrelang der Erkrankung vorausgehen können. Unser Kranker war aber zweifellos schon an der Grenze zwischen maniakalisch-grösserwahnsinnigem und dem Stadium des allgemeinen Zerfalls angelangt.

Vielleicht kann man neben der Ptosis und der dauernden oder sich steigernden Somnolenz noch den Appetitnachlass, den ich bereits in der Krankengeschichte erwähnt habe, auf die Pia-Tuberkulose zurückführen. Die zahlreichen anderen Symptome jedoch,

[1]) Seitz, a. a. O. S. 272.
[2]) Oebeke, Ueber die Pupillenreaktion u. s. w. Zeitschr. für Psychiatrie. Bd. L. 1894. S. 181.
[3]) Kaes, Statist. Betrachtung über die wichtigsten somat. Anomalien bei allgem. Paralyse. Zeitschr. für Psychiatrie. Bd. LI. 1895. S. 730.
[4]) v. Krafft-Ebing, a. a. O. S. 272.

die man als für die Meningitis tuberculosa typisch oder wenigstens bei ihr häufig vorkommend zu bezeichnen pflegt, fehlten in unserem Falle vollständig. Nie hat Pat. über Kopfschmerzen oder Schwindel geklagt, nie wurden Erbrechen, hartnäckige Verstopfung, kahnförmige Einziehung des Abdomen, Nackenstarre, bei Genick- und Rückenschmerzen, nie Lähmungserscheinungen (abgesehen von der Ptosis), motorische Unruhe im soporösen Zustande, Delirien, endlich nie Pulsverlangsamung beobachtet. Die Körpertemperatur hielt sich stets innerhalb der normalen Grenzen. Die Pupillen blieben, wie sie schon durch die Paralyse verändert waren, eng, ungleich und lichtstarr. Auch im Verhalten der Sehnenreflexe änderte sich nichts. Nicht einmal Sprachstörungen, die, wie wir oben gesehen haben, trotz der ausgesprochenen Paralyse bei unserem Kranken überhaupt eine sehr untergeordnete Rolle spielten, waren zu erkennen, obgleich sie bei Meningitis tuberculosa recht häufig in der gleichen Form wie bei Dementia paralytica sich finden[1]). Um so auffallender muss diese Thatsache erscheinen, als die tuberkulösen Eruptionen namentlich am Eingang in beide Fossae Sylvii, also sehr nahe der Broca'schen Windung, etabliert waren.

Ueber die Aetiologie der E.'schen Meningitis tuberculosa hat die Autopsie eine hinreichende Aufklärung gebracht. Es unterliegt keinem Zweifel, dass als primärer Herd die beiden schwieligen Knoten anzusprechen sind, welche unter jeder Lungenspitze gefunden wurden; besonders verdächtig muss wohl der rechtsseitige er-

[1]) Reinhold, Klinische Beiträge zur Kenntnis der acuten Miliartuberkulose u. s. w. Habilitationsschrift. Leipzig 1891. S. 63 f.

scheinen, welcher in seinem Innern 3 kleine, zerfallene Verkäsungen aufwies. Nach Seitz[1]) ist allerdings die Entstehung aus solchen schwieligen Knoten selten; er hat sie nur in 0,9 pCt. aller von ihm zusammengestellten Fälle nachweisen können. Zu einer anderen ätiologischen Erklärung finden wir indes keine Veranlassung, da sonst nirgends im Körper tuberkulöse Herde aufzufinden waren.

Dass die genannten Spitzenheerde intra vitam nicht nachgewiesen werden konnten, sondern einen zufälligen Sektionsbefund bildeten, ist nichts auffallendes, wenn man erwägt, welche Schwierigkeiten die Diagnose kleiner tuberkulöser Infiltrate in den Lungenspitzen bereitet. Ich verweise dabei auf Reinhold[2]) der ausdrücklich betont, dass kleine Spitzenheerde selbst der sorgfältigsten Untersuchung völlig entgehen können, besonders wenn sie doppelseitig sind.

Unser Fall von Pia-Tuberkulose weicht aber auch insofern von dem gewöhnlichen Verlauf dieser Erkrankung ab, als er die mittlere Krankheitsdauer nicht unerheblich überschritten zu haben scheint.

Nach Strümpell[3]) erstreckt sich die Krankheit, wenn das schwere Bild der Meningitis voll ausgebildet ist, selten länger als auf $^1/_2$—$1^1/_2$ Wochen. Seitz[4]) nimmt für die meisten Fälle eine Dauer von 16—25 Tagen an; „nur sehr wenige gehen unter 5 oder über 30 Tage.“ Die Dauer von 54 und 42 Tagen, die in 2 fremden der von ihm zusammengestellten Fälle an-

[1]) Seitz, a. a. O. S. 12.
[2]) Reinhold, a. a. O. S. 30 f.
[3]) Strümpell, Lehrbuch der spec. Pathol. und Ther. 5. Aufl. Leipzig 1889. Bd. II. 1. Teil. S. 323.
[4]) Seitz, a. a. O. S. 243.

gegeben ist, scheint er selbst verdächtig zu finden. Heubner[1]) glaubt, dass reine Fälle von tuberkulöser Meningitis im Kindesalter kaum je länger sich hinziehen dürften, als $3^1/_2$ bis höchstens 4 Wochen. Bei der Meningitis tuberculosa adultorum liegen nach ihm (a. a. O., S. 541 f.) die Verhältnisse anders. Einmal kommen Fälle vor, die anscheinend latent verlaufen, während in einer 2. Kategorie von Fällen die Krankheit zwar nicht latent ist, aber gar nicht unter dem Bilde eines akuten Hirnleidens verläuft, sondern sich über eine Reihe von Wochen und selbst Monaten erstreckt und vorwiegend die Symptome einer Psychose darbietet. Dieses Latentbleiben sowohl, wie der Verlauf unter den Symptomen einer Psychose sind 2 Punkte, auf die wir später noch einmal zurückkommen müssen. Vorerst interessirt uns hier die Erfahrungsthatsache, dass die Meningitis der Erwachsenen sich über Wochen und Monate erstrecken kann. Zu erwähnen ist hier noch der viel citierte, von Ludwig Meyer[2]) mitgeteilte Fall, in dem sich der Krankheitsverlauf mit einer 6 wöchentlichen Remission auf 7 Wochen ausdehnte.

Im Fall E. haben wir oben (S. 41) wohl mit Recht als Anfangstermin den 19. Januar 1895 angenommen. Die Krankheit hätte demnach 56 Tage oder beinahe 2 Monate gedauert, wobei immer noch zu beachten ist, dass unser Pat. gar nicht unter den terminalen Erscheinungen der Pia-Tuberkulose, sondern an einer Komplikation dieser Krankheit zu Grunde gegangen ist.

[1]) Heubner, Pathologie der Gehirnhäute. Eulenburg's Realencyklopädie. 3. Aufl. Bd. 8. S. 540.

[2]) L. Meyer, Meningitis tuberkulosa und Geisteskrankheit. Allgem. Zeitschr. für Psych. Bd. XV. 1858. S. 713 ff.

Von ganz besonderem Interesse ist nun noch die Frage, in welcher Weise die beiden, neben einander hergehenden Prozesse im Stande waren, sich in ihren klinischen Erscheinungen gegenseitig zu beeinflussen und zu modifizieren.

Es ist eine den Psychiatern längst bekannte Thatsache, dass gewisse körperliche Erkrankungen — ich denke vor Allem an die Lungenschwindsucht — funktionelle Psychosen in ihrem Verlaufe sehr energisch zu beeinflussen, die Erscheinungen zu modifizieren und so das ganze Krankheitsbild in erheblichem Maasse zu verändern und geradezu zu einem atypischen zu stempeln vermögen, während umgekehrt auch eine Psychose auf den Verlauf von körperlichen Erkrankungen in verschiedenster Weise, teils beschleunigend, teils retardierend, bald die Symptome steigernd, bald vermindernd einzuwirken im Stande ist.

Im vorliegenden Fall sind es aber 2 Krankheitsprozesse, beide mehr oder weniger diffuser Art, die das Gehirn selbst, bezw. dessen Umhüllungen betreffen, dort neben einander hergehen und sich in ihrem klinischen Ausdruck den Rang streitig machen. Dass eine hochgradige Beeinflussung des einen Krankheitsbildes durch das andere, bezw. beider gegenseitig stattgefunden hat, unterliegt keinem Zweifel; das wird ohne Weiteres klar, wenn wir uns die Schilderung der klinischen Beobachtungen des letzten Vierteljahrs vergegenwärtigen. Wir sehen, wie die Krankheitssymptome in rascher Entwicklung völlig andere werden: statt eines euphorisch erregten, ungeheuerliche Grössenideen entwickelnden Paralytikers haben wir bald einen Kranken vor uns, der bei vorherrschender Somnolenz

sich meist apathisch gegen die Vorgänge seiner Umgebung zeigt, in Stunden aber, in denen er weniger schlaftrunken ist, nichts mehr von seinem blühenden Grössenwahn wissen will, vielmehr eine traurige Verstimmung und häufig ein mürrisches Wesen an den Tag legt und in gewisser Beziehung richtige Einsicht in seine wahre Lage hat. An eine rasch fortschreitende Verblödung war nicht zu denken; denn die ganze Haltung und die mündlichen Aeusserungen des Kranken konnten diese Annahme nicht unterstützen. Dagegen wurde eine Zeit lang die Entwicklung einer cirkulären Form der Dementia paralytica erwogen, besonders als der Kranke Anfangs einen dem Grössenwahn des maniakalischen Stadiums analogen absurden Kleinheitswahn produzieren zu wollen schien. Bald aber musste auch diese Hypothese fallen gelassen werden; denn die Depression war eine vollkommen begreifliche, berechtigte und trug in keiner Weise den Stempel des paralytischen Schwachsinns. Alle Aeusserungen, („Es wäre gut, wenn ich mein Geld noch hätte!“ — „Ich bin sehr arm; ich habe gar nichts mehr!“ — „Ich bin tief unglücklich!“) entsprachen nur zu sehr den wirklichen Verhältnissen.

Vereinzelt kommen normale psychische Lebensäusserungen allerdings auch im Stadium dementiae der progressiven Paralyse (wie bei der Demenz überhaupt) vor. E. produzirte aber die genannten Ideen mehr als 2 Wochen lang, tagtäglich, teils spontan, teils auf entsprechende Fragen.

Zu welchem pathologisch-anatomischen Prozesse gehörten nun die vom 19. Januar bis zum 15. März beobachteten klinischen Erscheinungen? Ich glaube,

dass an dem Zustandekommen dieser Symptome in gewissem Sinne beide Erkrankungen des Gehirns und der weichen Hirnhaut beteiligt waren, dass aber die ausgebildeten Symptome ausschliesslich der Meningitis tuberculosa angehörten.

Heubner[1]) betont in der schon mehrfach citirten Arbeit, nachdem er die völlig latent verlaufenden Fälle von Meningitis tuderculosa adultorum erwähnt hat, dass in einer 2. Kategorie von Fällen die Krankheit gar nicht unter dem Bilde eines akuten Hirnleidens verläuft, sondern sich über eine Reihe von Wochen und selbst Monaten erstreckt und vorwiegend die Symptome einer Psychose darbietet. Er verweist dabei auf Seitz und Chantemesse, welche eine Anzahl solcher Fälle zusammengestellt haben. Die Symptomenkomplex ähnelt dann bald dem des Delirium tremens, bald der Dementia paralytica, auch wohl dem der Moral insanity. Ein anderes Mal „zeigt sich mehr das Bild der Melancholie, mürrisches, abwehrendes oder versunkenes, träumerisches Wesen, Verfolgungswahn, Unfähigkeit zu irgend einer Beschäftigung". — „In all' solchen Fällen kann die Krankheit bis zum Tode verlaufen, ohne dass ein einziges der früher geschilderten sogenannten „meningitischen" Symptome (von Seiten der Hirnnerven, der Pupillen, des Pulses, der Respiration, des Fiebers) sich entwickelt."

Dieser zuletzt geschilderten Modifikation entspricht unser Symptomenkomplex ganz auffallend. Anders verhält es sich dagegen mit der anatomischen Begründung dieses atypischen Krankheitsverlaufs der Pia-

[1]) Heubner, a. a. O. S. 542.

Tuberkulose. Heubner (a. a. O.) führt aus, dass solche atypische Symptome angesichts des Leichenbefundes verständlich werden. „Denn auch dieser gleicht hier eben nicht dem gewöhnlichen, vielmehr handelt es sich hier immer um disseminierte chronische Prozesse, um jene gelben, tuberkulösen Plaques, welche in der Pia an der Grenze zweier Windungen sitzen und regelmässig in eine grössere oder geringere Tiefe des Hirns selbst hineinreichen, oder um tuberkulöse Thrombosen von kleinen Gefässen mit konsekutiver Erweichung ihrer Ernährungsgebiete, oder endlich um ältere oder frischere heerdartige Tuberkelinfiltrate in der Hirnsubstanz selbst, sekundäre Erweichung u. s. w.“

Nichts von alledem ist in unserem Falle zu sehen, sondern der pathologisch-anatomische Befund entspricht hier vollkommen dem gewöhnlichen, wenn auch mit relativ geringer Ausbreitung des tuberkulösen Prozesses.

Dass trotzdem dieses ungewöhnliche und seltene Krankheitsbild der Pia-Tuberkulose zu Stande kam, möchte ich als eine Wirkung des paralytischen Krankheitsprozesses betrachten; denn gerade die „disseminierten chronischen Prozesse“, welche Heubner anschuldigt, konnten recht wohl durch die periencephalitischen Veränderungen der Dementia paralytica ersetzt werden.

Umgekehrt muss uns die Wirkung der Pia-Tuberkulose auf die progressive Paralyse noch viel auffallender erscheinen, wenn anders wir uns der Ansicht zuwenden wollen, dass die vollständige Aenderung und weiterhin das Verschwinden der psychischen Symptome der Dementia paralytica durch das Einsetzen und die

fernere Entwickelung der Meningitis tuberculosa bedingt waren. Ein zeitlicher Zusammenhang ist gar nicht zu bestreiten und zur Annahme des Causalnexus halte ich mich so lange berechtigt, als nicht eine andere genügende Erklärung für die Aenderung des Krankheitsbildes gefunden werden kann. An eine zufällig mit der Meningitis zeitlich zusammenfallende Remission der Paralyse ist schon aus dem Grunde nicht zu denken, weil nur die psychischen Symptome, die somatischen jedoch in keiner Weise zum Schwinden gebracht wurden.

Endlich scheint mir noch die Todesursache unseres Kranken einer kurzen Erwähnung zu bedürfen.

Dass E. durch Suffocation um's Leben gekommen ist, unterliegt keinem Zweifel. Die klinische Beobachtung lieferte alle Symptome, die man bei dem Erstickungstode zu beobachten pflegt[1]): rasch eintretende Bewusstlosigkeit, Dyspnoe, Convulsionen, Asphyxie und sog. terminale Atembewegungen, während Speisereste in grösserer Menge aus Mund- und Rachenhöhle mit dem Finger herausgeschafft werden konnten. Die Obduktion andererseits erbrachte als sichersten Beweis die völlige Obturation des Kehlkopfeingangs mit Speisen, wodurch der Luftzutritt gänzlich abgeschlossen war; daneben als häufiger beobachtete Befunde die dunkelflüssige Beschaffenheit des Blutes (Leber) und venöse Hyperämie innerer Organe (Lungen und Leber).

Dass Erstickung als Todesursache bei der Dementia paralytica nicht selten vorkommt, wird in den meisten

[1]) E. Hofmann, Artikel „Ertrinken" in Eulenburg's Realencyklopädie. 3. Aufl. Bd. VII. S. 312.

Lehrbüchern, Monographien über diese Krankheit und statistischen Zusammenstellungen aus grösseren Irrenanstalten angegeben. Doch sind gerade in den Lehrbüchern die Angaben über die Häufigkeit dieses Vorkommnisses sehr verschieden. Manchmal wird es dort auch gar nicht erwähnt, so bei Griesinger-Levinstein-Schlegel[1]). Griesinger[2]) selbst führt in der 4. Auflage seines Buchs nur Unglücksfälle überhaupt an, ohne die Erstickung besonders zu nennen.

Andere sprechen von vereinzelten Fällen, in denen Paralytiker durch Erstickung zu Grunde gehen [Kraepelin[3]), Mendel[4])].

In ähnlicher Weise bezeichnete eine dritte Gruppe von Abhandlungen die Erstickung als eine nicht selten vorkommende Todesart bei der Dementia paralytica, wenn sie dieselbe unter anderen öfters beobachteten Complicationen dieses Gehirnleidens anführt [Simon[5]), Schüle[6]), Savage[7]), Kirchhoff[8])].

Fielding Blandfort[9]) endlich kommt auf Grund seiner offenbar sehr zahlreichen Beobachtungen

---

[1]) Griesinger's Pathol. und Ther. der psychischen Krankheiten, 5. Aufl.; umgearbeitet und erweitert von Levinstein-Schlegel. Berlin 1892.

[2]) Griesinger, Pathol. und Ther. der psychischen Krankheiten. 4. Aufl. Braunschweig 1876.

[3]) Kraepelin, Psychiatrie. 5. Aufl. Leipzig 1896. S. 524.

[4]) Mendel, a. a. O. S. 10 und 269.

[5]) Simon, Dementia paralytica. Hamburg 1871. S. 109.

[6]) Schüle, Klinische Psychiatrie. Leipzig 1886. S. 363.

[7]) Savage, Klin. Lehrbuch der Psychischen Krankheiten u. s. w. Deutsch von Knecht. Leipzig 1887. S. 413.

[8]) Kirchhoff, Lehrbuch der Psychiatrie. Leipzig und Wien 1892. S. 434 f.

[9]) Fielding Blandford, Die Seelenstörungen und ihre Behandlung. Deutsch von Kornfeld. Berlin 1878. S. 278.

über progressive Paralyse zu der Ansicht, dass Erstickung hier eine sehr häufige Todesart sei.

Gerade in den letzten Jahren sind einige statistische Arbeiten aus grossen deutschen Irrenanstalten erschienen, welche zahlenmässige Angaben über die Häufigkeit der Erstickung bei Dementia paralytica bringen und deshalb für die Entscheidung der Frage von grösster Wichtigkeit sind.

Von 232 Paralytikern, auf welche Kundt[1]) seine Berechnungen für die Kreisirrenanstalt Deggendorf in den Jahren 1869 bis 1890 gegründet hat, kamen 4 durch Erstickung um's Leben, was einem Prozentverhältnis von 0,58 entspricht.

Ein ungünstigeres Verhältnis fand Heilbronner[2]) bei dem 20jährigen Beobachtungsmaterial der Kreisirrenanstalt in München. Nach seiner Statistik starben 1,44 pCt. der Männer und 0,94 pCt. der weiblichen Kranken an „Aspiratio corporis alieni". In Summa macht dies 1,2 pCt. bei einem Material von 524 Fällen.

Kaes[3]) endlich konnte in 1,4 pCt. aller Todesfälle Erstickung konstatieren.

Wenn es angängig ist, aus den genannten 3 Berechnungen einen Mittelwert zu konstatieren, so wird man sagen können, dass in der Anstalt bei ungefähr 1 pCt. sämtlicher Paralytiker Erstickung die unmittelbare Todesursache darstellt, woraus hervorgeht, dass

---

[1]) Kundt, Statist.-casuist. Mitteilung zur Kenntnis der progressiven Paralyse. Zeitschr. für Psych. Bd. L. 1894. S. 292.

[2]) Heilbronner, Ueber Krankheitsdauer und Todesursachen bei der progressiven Paralyse. Zeitschr. f. Psych. Bd. LI. 195. S. 53 f.

[3]) Kaes, Statist. Betrachtungen über Ausbruch, Verlauf, Dauer und Ausgang der allgem. Paralyse u. s. w. Zeitschr. für Psych. Bd. LI. 1895. S. 141.

diese Unglücksfälle immerhin zu den selteneren Complicationen im Verlaufe der progressiven Paralyse gehören.

Zu erwähnen ist noch, dass E. der erste Pat. der Freiburger psychiatrischen Klinik ist, der durch Suffocation um's Leben gekommen ist, wobei jedoch hervorgehoben werden muss, dass nur ein Teil der Paralytiker hier bis zum Lebensende verpflegt wird, während die übrigen nach kürzerer oder längerer Beobachtungszeit in die Pflegeanstalten übergeführt werden.

Im folgenden interessiert uns nun hauptsächlich die Frage, wie der Erstickungstod der Paralytiker zu Stande kommt, durch welche funktionelle oder anatomische Störungen das Verschlucken sowohl, wie die Unfähigkeit, in den Kehlkopf geratene Speisen wieder auszuhusten, bedingt ist. Von vornherein wird zugegeben werden müssen, dass die Ursachen sehr verschiedener Natur sein können.

Die meisten Angaben gehen dahin, dass zu heftig gegessen, unvollständig gekaut, der Mund und Rachen mit Speisen vollgepfropft und schliesslich ein Teil der Speisen in den Kehlkopf hinuntergewürgt wird [Kraepelin[1]), Savage[2]) u. A.]. In zweiter Linie werden irgend welche Störungen des Schlingaktes angeführt: v. Krafft-Ebing[3]) nimmt eine temporäre Insufficienz der Deglutitionsmuskeln an; Simon[4]) unvollständiges Kauen und ungeschicktes Schlingen. Fielding Blandfort[5]): „die Fähigkeit des Hinunter-

[1]) Kraepelin, a. a. O. S. 524.
[2]) Savage, a. a. O. S. 413.
[3]) v. Krafft-Ebing, Lehrbuch der Psychiatrie. 5. Aufl. Stuttgart 1893. S. 625.
[4]) Simon, a. a. O. S. 109.
[5]) Fielding Blandford, a. a. O. S. 278.

schlingens ist indess schwach und er, der Paralytiker wird seinen Mund so lange füllen, ohne etwas zu schlucken, bis er ihn voll mit Speise gestopft hat, welche den Kehlkopf zusammendrückt; oder andererseits dass etwas in die Luftröhre hineinkommt". — Salgó[1]) spricht von Störungen in der Ausführung des Schlingaktes, die nach ihm erst in einem sehr späten Stadium der paralytischen Geistesstörung auftreten und bezeichnet als Grund dieser Schlingstörungen nicht wirkliche Lähmungen, „sondern mangelhaftes Zusammenwirken der zu dem komplizierten Bewegungsakte notwendigen Muskeln. Die Kranken führen einen Bissen ein, bevor sie den anderen verschluckt haben, die Speisen häufen sich im Rachen und die Kranken bringen ein promptes und regelmässiges Schlingen nicht zu Wege, sie verschlucken sich häufig und so gelangen thatsächlich Speiseteile häufig in den Kehlkopf und bedingen Erstickungsanfälle und wirkliche Suffocationen." — Nach Mendel[2]) kann es vorkommen, dass die in den Mund gesteckten Speisen durch den mangelhaften Schluss der Glottis in den Larynx gelangen und dort stecken bleibend den Tod durch Asphyxie herbeiführen. — An einer anderen Stelle seines Lehrbuchs, als der oben erwähnten, nennt v. Krafft-Ebing[3]) u. A. als Todesursache bulbäre Schlinglähmung und Erstickung durch einen im Schlundkopfe steckengebliebenen Bissen. Aehnlich spricht er sich auch in seiner Monographie[4]) der progressiven allgemeinen Paralyse aus, wenn er sagt:

[1]) Salgó, Copendium der Psychiatrie. 2. Aufl. Wien 1889. S. 173.
[2]) Mendel, a. a. O. S. 269.
[3]) v. Krafft-Ebing, a. a. O. S. 617.
[4]) v. Krafft-Ebing, Die progressive allg. Paralyse. Wien 1894. S. 51.

„die im Endstadium auftretende Schlingstörung (Vagoaccessorius und Glossopharyngeus), Zungenlähmung (mastikatorisch und artikulatorisch), Kauschwäche, Gaumensegelparese und ungenügende Abschlussfähigkeit des Kehlkopfs (Vagoaccessorius) sind wohl durch Erkrankung der Kerne, also bulbär vermittelt".

Was nun die zuletzt erwähnte Erklärung v. Krafft-Ebing's anbelangt, so müssen wir dieselbe für unseren Fall von vornherein ausschliessen, da keine anatomische Veränderung in der Medulla oblongata auf eine Kernerkrankung hinweist.

Auch das heftige Essen oder mangelhafte Kauen kann unmöglich beschuldigt werden; denn unser Patient nahm gerade in der letzten Zeit seines Lebens nur ungern Nahrung zu sich und musste stets von Neuem zum Weiteressen ermahnt werden. Die Mahlzeit aber, während welcher er erstickt ist, bestand in Brei. Die Rachenhöhle war, wie bei der digitalen Ausräumung konstatiert werden konnte, keineswegs so sehr mit Speisen vollgepfropt, dass man zu der Annahme berechtigt wäre, es habe ein rein mechanisches Hinderniss den Schlingakt unmöglich gemacht.

Ich möchte vielmehr glauben, dass bei E. wirkliche Schlingstörungen vorgelegen haben, sei es in Form einer „temporären Insuffizienz der Deglutifionsmuskeln" (v. Krafft-Ebing), sei es in Folge eines mangelhaften Zusammenwirkens der zu dem Schlingakt notwendigen Muskeln (Salgó). Es erhebt sich nun die weitere Frage, wodurch diese Schlingstörungen zu begründen sind. Nachweisbare anatomische Veränderungen sind an den Nn. vago-accessorius und hypoglossus in ihrem Verlaufe durch die Medulla oblongata und ihrem

Austritt aus derselben so wenig zu erkennen, wie an den zugehörigen Kernen. Trotzdem kann man an einer, wenn auch anatomisch nicht nachweisbaren Affektion der genannten Nerven festhalten und ich will im Folgenden versuchen, mit aller Vorsicht eine Erklärung der Schlingstörungen bei unserem Pat. zu geben. Wie wir ja wissen, bestand eine tuberkulöse Meningitis. Nun ruft dieselbe, wie übrigens alle Meningitiden, häufig Paresen und Paralysen der Gehirnnerven, teils in Folge der Erkrankung dieser Nerven selbst, bezw. ihrer Meningealscheiden, teils in Folge der Hirndrucks unter dem Einfluss des basalen Exsudates [1]), hervor.

Nach Seitz [2]) sind bei der Pia-Tuberkulose Schluckstörungen gegen das Ende des Lebens ganz gewöhnlich. Unter seinen 130 eigenen und fremden Fällen hat er sie 29mal, d. h. in 23,07 pCt. finden können.

Es ist also sehr wohl denkbar, dass auch in unserem Falle das Verschlucken der Pia-Tuberkulose zuzuschreiben ist.

Aber auch für manche andere Fälle von progressiver Paralyse, in denen Schlingstörungen vorkommen, könnte man an eine analoge Erklärung denken.

Wenn auch in neuerer Zeit der pathologisch-anatomische Prozess der Dementia paralytica als ein primär und einfach atrophischer aufgefasst wird, so sind doch Befunde genug vorhanden, welche das Vorkommen von Entzündungen im Gehirn sowohl wie in seinen Häuten beweisen. Letztere mögen sekundär sein und erst verhältnismässig spät sich einstellen. Die Schlingstörungen sind ebenfalls Erscheinungen eines späteren Stadiums

[1]) Heubner, a. a. O. S. 538.
[2]) Seitz, a. a. O. S. 272 und 282.

der progressiven Paralyse. Nicht bei jeder Paralyse finden sich meningitische Prozesse und nicht jeder Paralytiker hat Schlingstörungen.

Verschieden, wie die Ursachen der Schlingstörungen, können nun auch die Gründe sein, in Folge deren der Kranke nicht fähig ist, einen in den Kehlkopf geratenen Bissen wieder herauszubefördern.

Vorwegnehmen möchte ich die offenbar gar nicht seltenen Fälle, in welchen augenblicklich nach der Behinderung des Lufzutritts der Tod erfolgt. Ich finde darüber in Virchow's Jahresbericht[1]) eine sehr instruktive Angabe: „Revillont teilt einen plötzlichen Todesfall durch Verschlucken eines aus Brod und Fleisch bestehenden Bissens mit, der durch Steckenbleiben im Kehlkopfeingang einen sofortigen Luftabschluss herbeigeführt hatte. Der Tod augenblicklich, ohne vorheriges Auftreten von irgend welchen krampfhaften Bewegungen. Die Obduktion ergab im Uebrigen keine Anhaltspunkte zu einer anderweitigen Erklärung des Todeseintritts. Verf. gedenkt jener 16 von Dieulafoy gesammelten plötzlichen Todesfälle, in welchen 12mal eine sehr genaue Obduktion, jedoch stets mit negativem Resultate, gemacht worden und glaubt, dass die Todesart in diesen Fällen durch Reflexionen erklärt werden könne, durch Reizung der Ursprungscentren der Nn. vagi".

In einer anderen Reihe von Fällen, zu der auch der vorliegende gehört, tritt der Tod indess nicht augenblicklich ein, sondern es gehen alle Erscheinungen einer qualvollen Erstickung voraus. Hier wird wohl häufig ein rein mechanisches Hindernis vorliegen, wenn der

[1]) Virchow's Jahresbericht. 1869. Bd. II. S. 118.

Kranke Mund- und Rachenhöhle mit Speisen so vollgepfropt hat, dass ein raches Entfernen ganz unmöglich erscheint, während andererseits die Bewusstlosigkeit wie wir oben gesehen haben, sehr schnell sich einstellt. Oder es kann vorkommen, dass verhältnismässig geringfügige Speiseteilchen in Folge des mangelhaften Schlusses der Glottis in den Larynx geraten (Mendel) und dort stecken bleibend den Erstickungstod unabwendbar machen. Diese beiden Erklärungen genügen aber für unseren Fall nicht. Die Mund- und Rachenhöhle war nicht so vollgepfropt, dass ein rasches Aushusten der Speisen unmöglich gewesen wäre und bei Betrachtung des Kehlkopfpräparates bekomme ich nicht den Eindruck, dass die Stimmritze durch ein schwer lösbares Hindernis verstopft sei.

Sehr naheliegend ist es, Sensibilitätsstörungen im Rachen und Kehlkopf anzunehmen, oder jedenfalls an eine Unterbrechung des Reflexbogens zwischen Layrnx und den Exspirationsmuskeln zu denken, mag dieselbe durch peripherische oder mehr centralwärts gelegene Veränderungen bedingt sein. Dieser Annahme kommen die Ergebnisse einiger Untersuchungen, die gerade in den letzten Jahren von mehreren französischen Forschern angestellt worden sind, zu Hilfe.

Joffroy[1]) hat zuerst die Frage angeregt, wie sich der Rachenreflex bei der Dementia paralytica verhalte. Ohne ein definitives Urteil fällen zu wollen, glaubt er, dass hier grosse Verschiedenheit bestehe und dass der Reflex teils normal, teils sehr gesteigert, teils aufgehoben sei.

[1]) Joffroy, Du réflexe pharyngien chez les malades atteints de la paralysie générale des aliénés. Annales médico-psychologiques. VII. Série. Tome XIX. Paris 1894. p. 91 suiv.

Bald nach Joffroy und auf dessen Anregung hin hat Sollier[1]) seine in dieser Richtung angestellten Versuche veröffentlicht. Sein Beobachtungsmaterial erstreckt sich auf 33 Paralytiker (24 Männer und 9 Frauen). Er fand den Rachenreflex in 30% der Fälle aufgehoben, in 24% abgeschwächt und in 45% unverändert, also in mehr als die Hälfte der Fälle aufgehoben oder vermindert. Beziehungen zwischen den Störungen des Rachenreflexes und dem Alter der Paralyse hat Sollier nicht finden hönnen.

Zu einem ganz ähnlichen Resultate wie Sollier gelangt Briand[2]), soweit sich die Untersuchungen auf den Rachenreflex erstrecken. Sein Beobachtungsmaterial bestand in 60 paralytischen Frauen. Er fand den Rachenreflex in 48% der Fälle verändert und zwar meist aufgehoben, nur ganz ausnahmsweise gesteigert.

Nehmen wir an, dass in einem ähnlichen Prozentverhältnis, in welchem der Rachenreflex bei der Dementia paralytica nach den erwähnten Veröffentlichungen aufgehoben zu sein pflegt, auch der durch Reizung der Kehlkopfschleimhaut ausgelöste reflektorische Husten ausbleibt, so verstehen wir, dass mancher Paralytiker, dem in Folge von Schlingstörungen Speiseteile in den Larynx geraten sind, durch Suffocation ums Leben kommen kann. An welcher Stelle die Unterbrechung des Reflexbogens gelegen ist, muss die Untersuchung des einzelnen Falles lehren. Es liegt auf der

---

[1]) Paul Sollier, Réflexes pharyngien et massétérin dans la paralysie générale. Annales méd.-psychol. VII. Série. Tome XIX. Paris 1894. p. 311 suiv.

[2]) Marcel Briand, Étude statistique des modifications de la réflectivité dans les différentes périodes de la paralysie générale. Annales med.-psychol. VII. Série. Tome XIX. Paris 1894. p. 499 suiv.

Hand, in erster Linie an eine durch peripherische Veränderungen der Nn. laryngei superiores bedingte Hypästhesie der Schleimhaut von Epiglottis, Taschen- und Stimmbändern zu denken und als deren Folge eine verspätete und unvollständige Auslösung des 3fachen Glottischlusses anzunehmen. In der That werden ja auch die verschiedenartigsten Sensibilitätsstörungen bei der progressiven Paralyse beobachtet. In unserem Falle habe ich die genannten Nerven sorgfältig herauspräpariert und mikroskopisch untersucht, aber ein negatives Resultat erhalten, was nicht ausschliesst, dass sie an einer mehr centralwärts gelegenen Stelle, welche ich nicht untersuchen konnte, da mir leider nur der Kehlkopf mit seinen Anhängen zur Verfügung stand, Veränderungen zeigten. Vielleicht ist die Läsion innerhalb der Schädelhöhle selbst zu suchen, wo durch Verwachsungen, entzündliche Prozesse der Hirnhäute oder durch die blosse Drucksteigerung die aus der Gehirnbasis hervortretenden Nerven lädiert sein können.

Da aber wirksame Hustenstösse nur dann zu stande kommen können, wenn der exspirierte Luftstrom die geschlossene Stimmritze gewaltsam durchbricht, so habe ich auch die beiden Nn. recurrentes untersucht, aber wieder mit negativem Resultate.

Der Tod unseres Kranken mag ungefähr folgendermassen zu Stande gekommen sein: durch die Schlingstörungen, deren Ursache in der Pia-Tuberkulose oder in der paralytischen Meningealerkrankung zu suchen ist, geriet ein Speisepfropf in den Kehlkopfeingang. Reflektorische Hustenstösse erfolgten entweder gar nicht, weil der Reflexbogen an irgend einer Stelle unterbrochen war, oder sie blieben in folge von Paresen der Kehl-

kopfmuskeln wirkungslos. Statt dessen veranlasste die rasch sich einstellende Dyspnose den Kranken zu tiefen Inspirationsbewegungen, wodurch der Speisepfropf nur noch fester in den Kehlkopfeingang hineingepresst wurde. Sehr bald kam Bewusstlosigkeit hinzu, dann die Konvulsionen, Asphyxie, Exitus letalis.

Am Schlusse dieser Ausführungen möchte ich noch hervorheben, dass die Schnelligkeit, mit der bei E. der tötliche Ausgang erfolgte, ein neuer Beweis für die von zahlreichen Autoren erwähnte Thatsache ist, dass der Erstickungstod des Paralytikers, ganz abgesehen von den Fällen, in denen der Ausganz blitzartig erfolgt (s. Casuistik von Revillont und Dieulafoy), meist so schnell eintritt, dass der erst herbeigerufene Arzt zu spät kommt und vor ein trauriges Faktum gestellt ist.

Die einzige Möglichkeit, derartigen Unglücksfällen wirksam zu begegnen, bezw. sie zu verhüten, wäre die, dass man jeden Paralytiker während des Essens durch eine gewissenhafte, gut geschulte, besonders auch über die erste Hilfeleistung bei solchen Eventualitäten instruierte Warteperson peinlich überwachen liesse, eine Forderung, die allerdings sehr schwer zu verwirklichen sein wird. Ganz besondere Vorsicht ist natürlich geboten, wenn bereits Schlingstörungen aufgetreten sind; man wird dann mit Salgó es vorziehen, dem Kranken hauptsächlich flüssige Nahrung zu reichen.

Erklärung der Abbildungen.

Tafel III—IV.

Fig. 1 und 2. Uebersichtliche Darstellung der im Corpus callosum und am unteren Rande des Nucl. lentiform. gelegenen Cysten. Die letztgenannte ist auf Fig. 1 eröffnet. Aus ihr hervor ragt ein Gefäss. Nahe ihrem rechten Rande liegt die vordere Kommissur, die auch im erweiterten 3. Ventrikel als wellenförmiges Gebilde zu sehen ist. Seitenventrikel erheblich erweitert.

Fig. 3. Cyste am unteren Rande des Nucl. lentiform. Rechts unten treten Arterie und Vene ein, bezw. aus. Im Hohlraum ist ein Stück (a) der Adventitia von der Arterie losgelöst. Bei b Verlötung der Venenwandung mit der Gehirnoberfläche.

Fig. 4 giebt das auf Fig. 3 mit b bezeichnete Stück bei stärkerer Vergrösserung wieder (s. Text).

Fig. 5. Zwei Cysten aus dem Nucl. caudat. Gefässe mit knorrig verdickter Wand. Bei a Kommunikation des nicht erweiterten perivaskulären Raumes mit der Cyste. Inhalt der Cysten: geronnene Massen und Lymphzellen.

6. Grössere Cyste mit kleinerer Nebencyste. Grenze zwischen Nucl. caud. und Capsula int. Die trennende Gewebsbrücke ist nicht vollständig auf dem Schnitte getroffen. Auf der einen Seite des zugehörigen Gefässes bei a Verwachsung einer kleinen Stelle der durch Kernwucherung verdickten Gefässwand mit der Hirnsubstanz. Im übrigen freie Kommunikation der Cyste mit dem nicht erweiterten perivaskulären Lymphraum.

Fig 7. Mehrkammerige Cyste aus dem Corpus callosum (s. Text).

Fig. 8. In einer Gruppe zusammenliegende, gleichmässige perivaskuläre Erweiterungen, anscheinend einer Anzahl aus einem Stamme hervorgegangener Gefässäste angehörend. Aus dem Nucl. caud. nahe der Capsul. int.

1.

4.



2.

5.

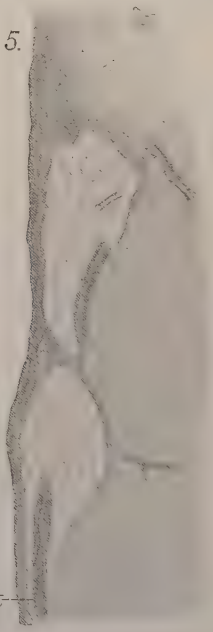

6.

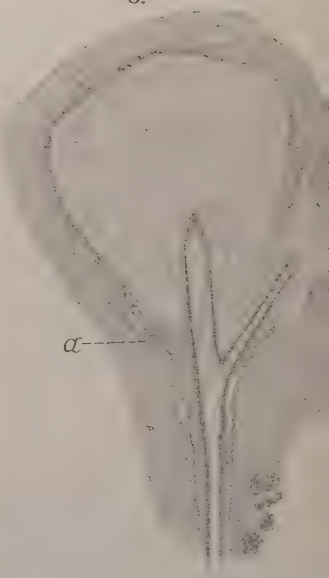

3.

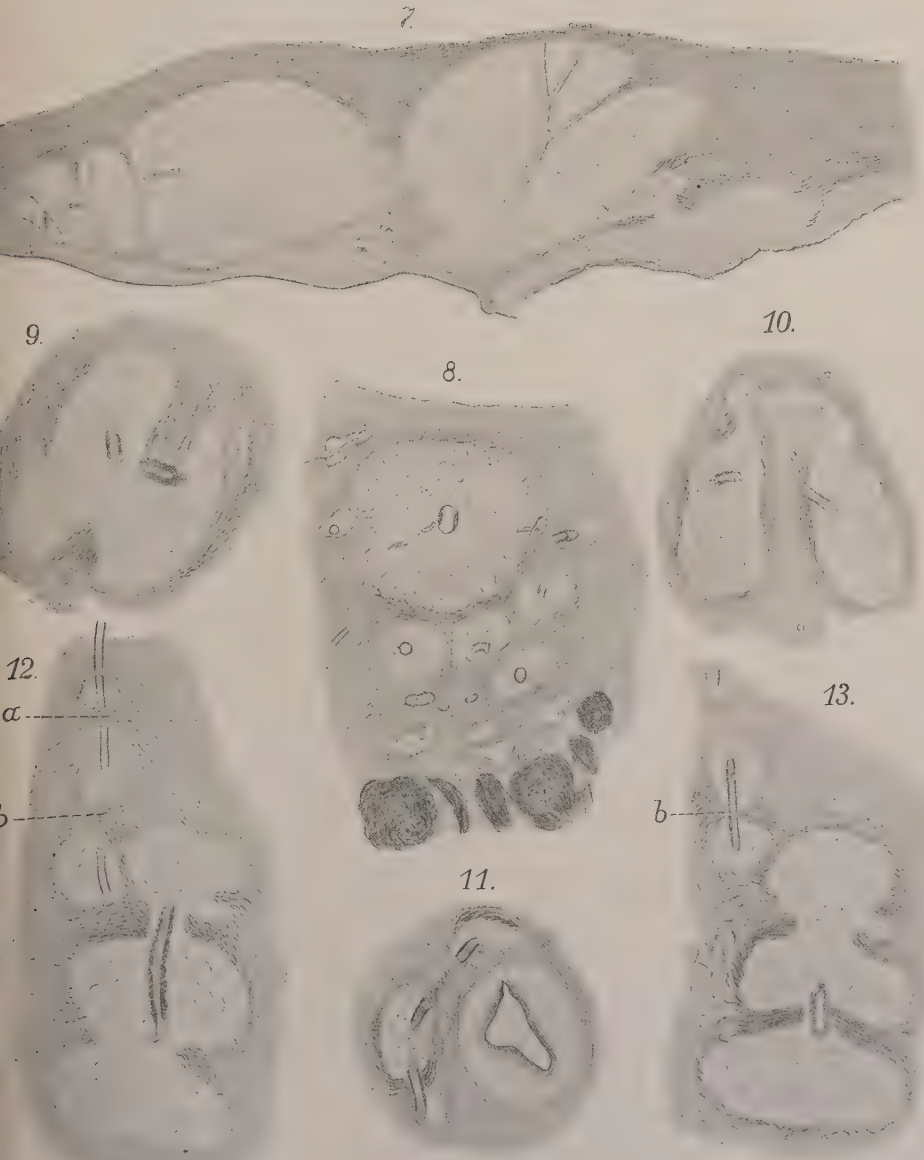
7.
9.
8.
10.
12.
a
b
11.
13.
b

Fig. 9 und 10. Zwei perivaskuläre Erweiterungen, welche, wie an den convergierenden Gefässen zu erkennen ist, einem kurz vorher gablig sich teilenden Gefässe angehören. In Fig. 10 ist ein grösseres Stück der die beiden Hohlräume trennenden Gewebsschicht getroffen, als in Fig. 9.

Fig. 11. Mehrere Cysten im Verlaufe eines längs getroffenen Gefässes. Daneben erweitertes Gefäss in erweitertem perivaskulären Raum.

Fig. 12 und 13. Mehrere cystische Erweiterungen des perivaskulären Raums bei zwei verschiedenen Gefässen. Das grössere derselben zeigt knorrig verdickte Wand. Fig. 13 ergänzt Fig. 12 (s. Text).